

# **Клинические рекомендации по лечению базальноклеточного и плоскоклеточного рака кожи.**

**проф. Т.К. Харатишвили, к.м.н. Б.Ю. Бохян к.м.н.  
А.А. Феденко, к.м.н. С.В. Медведев, к.м.н. А.В.  
Ермаков, Ф.Н. Усов**

## **Международная гистологическая классификация опухолей кожи ВОЗ 2006**

### **I. Базальноклеточная карцинома 8090/3:**

- поверхностная 8091/3;
- узловая (солидная) 8091/3;
- микроузловая 8090/3;
- инфильтративная 8092/3;
- фиброэпителиальная 8093/3;
- с придатковой дифференцировкой 8098/3;
- базальноплоскоклеточная карцинома с ороговением 8090/3.

### **II. Плоскоклеточная карцинома 8070/3:**

- акантолитическая 8075/3;
- веретенклеточная 8074/3;
- веррукозная 8051/3;
- псевдососудистая 8075/3;
- аденоплоскоклеточная 8560/3.

## **Базальноклеточный рак**

## Клиническая картина

Выделяют следующие формы базалиом: узловато-язвенную (*ulcus rodens*), поверхностную, склеродермоподобную (тип морфеа), пигментную и фиброэпителиальную. При множественных очагах поражения указанные клинические формы могут наблюдаться в различных сочетаниях.

Поверхностная форма начинается с появления ограниченного шелушащегося пятна розовой окраски. Затем пятно приобретает четкие контуры, по краю очага появляются плотные мелкие поблескивающие узелки, которые сливаются между собой и образуют приподнятый над уровнем кожи валикообразный край. Очаги поражения могут быть солитарными или множественными. Среди поверхностных форм выделяют саморубцующую или педжетоидную базалиому.

При пигментной форме базалиомы цвет очага поражения имеет синеватую, фиолетовую или темно-коричневую окраску. Данная форма очень похожа на меланому. Существенную помощь в таких случаях может оказать дерматоскопическое исследование.

Опухолевая форма базалиомы характеризуется возникновением узелка, который постепенно увеличивается в размерах. Поверхность опухоли гладкая с выраженными телеангиэктазиями, иногда покрыта сероватыми чешуйками. Иногда центральная часть ее изъязвляется и покрывается плотными корками. В зависимости от величины различают мелко- и крупноузелковую формы базалиомы.

Характерным признаком язвенной формы является воронкообразное изъязвление.

Склеродермоподобная, или рубцово-атрофическая, форма представляет собой небольшой, четко отграниченный очаг поражения

Фиброэпителиальную опухоль Пинкуса относят к разновидности базалиом, хотя ее течение более благоприятное. Клинически она проявляется в виде узелка или бляшки цвета кожи, плотноэластической консистенции, практически не подвергается эрозии.

## Стадирование (AJCC, 7<sup>th</sup> ed. 2010)

T	
Tx	Первичная опухоль не может быть обнаружена
T0	Нет доказательств наличия первичного очага
Tis	Карцинома in situ
T1	Опухоль $\leq 2$ см и $< 2$ факторов высокого риска
T2	Опухоль $> 2$ см или опухоль любого размера с наличием $\geq 2$ факторов высокого риска
T3	Опухоль с инвазией челюсти, орбиты, височной кости
T4	Опухоль с инвазией костей скелета, или периневральной инвазией основания черепа

### Факторы высокого риска для стадии T

1. Толщина  $> 2$  мм
2. Уровень инвазии по Кларку  $\geq 4$
3. Периневральная инвазия
4. Локализация – ухо
5. Локализация – безволосые участки губ
6. Дифференцировка – плохая или недифф.

## Стадирование (AJCC, 7<sup>th</sup> ed. 2010)

N	
Nx	Поражение регионарных лимфоузлов не может быть обнаружено
N0	Нет доказательств наличия поражения лимфоузлов
N1	Метастаз в единичном ипсилатеральном узле $\leq 3$ см по размеру
N2a	Метастаз в единичном ипсилатеральном узле $> 3$ см но $\leq 6$ см по размеру
N2b	Метастазы в нескольких ипсилатеральных узлах $\leq 6$ см по размеру
N2c	Метастазы в нескольких контрлатеральных узлах или с обеих сторон $\leq 6$ см по размеру
N3	Метастазы в лимфоузлах $> 6$ см по размеру

M	
M0	Нет отдаленных метастазов
M1	Есть отдаленные метастазы

## Стадирование (AJCC, 7<sup>th</sup> ed. 2010)

Стадии			
0	Tis	N0	M0
1	T1	N0	M0
2	T2	N0	M0
3	T3	N0	M0
	T1	N1	M0
	T2	N1	M0
	T3	N1	M0
4	T1	N2	M0
	T2	N2	M0
	T3	N2	M0
	T любая	N3	M0
	T4	N любая	M0
	T любая	N любая	M1

G	
Gx	Не может быть определена
G1	Хорошо дифференцирована
G2	Умеренно дифференцирована
G3	Плохо дифференцирована
G4	Недифференцирована

## Факторы риска для базальноклеточного рака

	Низкий риск	Высокий риск
Локализация		
- Туловище и конечности	< 20 мм	≥ 20 мм
- Волосистая часть головы, шея, лоб, щеки,	<10 мм	≥ 10 мм
- Остальные части лицевого отдела, гениталии, руки, ступни	< 6 мм	≥ 6 мм
Границы	Хорошо определяемые	Плохо определяемые
Перв. или рецидив	первичная	рецидивная
Иммуносупрессия	-	+
Зона ране проведенной ЛТ	-	+
Гистол. подтип	Нодулярный, поперхн.	Агрессивные гистоподтипы
Периневральное вовлечение	-	+

## ***Лечение базальноклеточного рака кожи***

Выбор метода лечения зависит от характера опухоли, её клинико-морфологических характеристик, количества очагов, их локализации, размеров, глубины инвазии, соматического состояния пациента.

***Хирургическое лечение*** – требует иссечения в пределах 4 - 6 мм в пределах здоровых тканей для опухолей. Реконструктивные операции обычно требуются после удаления крупных опухолей.

***Криодеструкция*** – наиболее распространенный метод лечения БКР в амбулаторных условиях. Продолжительность процедуры зависит от формы БКР, размера и глубины проникновения в подлежащие структуры. Криодеструкцию обычно используют при поверхностных формах БКР.

***Метод F.E.Mohs (метод Моса)*** – заключается в послойном удалении опухоли с гистологическим исследованием срезов каждого слоя опухоли (после изготовления криостатных срезов). Этот метод обычно приводит к излечению в большинстве случаев. Широкое внедрение этот метод не получил из-за трудоемкости и длительности его применения.

***Лучевая терапия рака кожи*** включает в себя близкофокусную рентгенотерапию, гамма- и электронную терапию.

***Лазеротерапия*** – разрушение опухоли с помощью лазерного излучения, которое вызывает коагуляционный некроз тканей. Этот метод характеризуется высокой эффективностью, меньшим повреждением нормальных тканей и, соответственно, хорошим косметическим эффектом. Используется только при поверхностной форме БКР и при небольших размерах.

***Кюретаж с электрокоагуляцией*** – электрокоагуляция внешне неизмененного ложа опухоли на глубину 3-4 мм. Удобный метод при поверхностном раке кожи.

***Лекарственное лечение*** – Висмодегиб (Vismodegib) – препарат одобрен для лечения распространенного/метастатического БКР у пациентов, которым не возможно выполнение хирургического лечения или лучевой терапии.

Подозрительное образование




- Полный осмотр кожи

- Биопсия

(Если поражение не поверхностное – рекомендовано включение в биопсийный образец глубоких слоев кожи)

-Обследование в соответствии с объемом поражения



Низкий риск



Высокий риск

Лечение  
первичного  
базальноклето  
чного рака  
низкой степени  
риска

**Кюретаж и электродиссекция**  
(- На безволосых участках  
- При распространении до подкожно-  
жировой клетчатки – рекомендовано  
хирургическое иссечение)

или

**Эксцизия с**  
послеоперационной  
оценкой краев  
резекции  
(если образование  
может быть иссечено в  
пределах 4 мм и рана  
может быть закрыта  
первично или вторично  
или кожным лоскутом.)

или

**ЛТ** при  
невозможности  
хирургического  
лечения

Края резекции

Позитивные

Негативные

- Иссечение с интраоперационной полной морфологической оценкой краев (по окружности и в глубине)
- Или
- Реиссечение с послеоперационной оценкой краев резекции (для региона туловища и конечностей)
- Или
- ЛТ при невозможности хирургического лечения

Н  
А  
Б  
Л  
Ю  
Д  
Е  
Н  
И  
Е

Лечение  
первичного  
базальноклето  
чного рака  
высокой  
степени риска

Иссечение с  
послеоперационной  
оценкой краев резекции  
(Поражения  $\geq 20$  мм в зоне  
туловища и конечностей, без  
наличия факторов высокого  
риска, если можно выполнить  
иссечение с отступом 10мм и  
первичным закрытием)

или

Иссечение с  
интраоперационной  
полной  
морфологической  
оценкой краев (по  
окружности и в  
глубине)

или

**ЛТ** при  
невозможности  
хирургического  
лечения

Края резекции

Позитивные

Негативные

Края резекции

Позитивные

Негативные

Иссечение с  
интраоперационной  
полной  
морфологической  
оценкой краев (по  
окружности и в  
глубине)

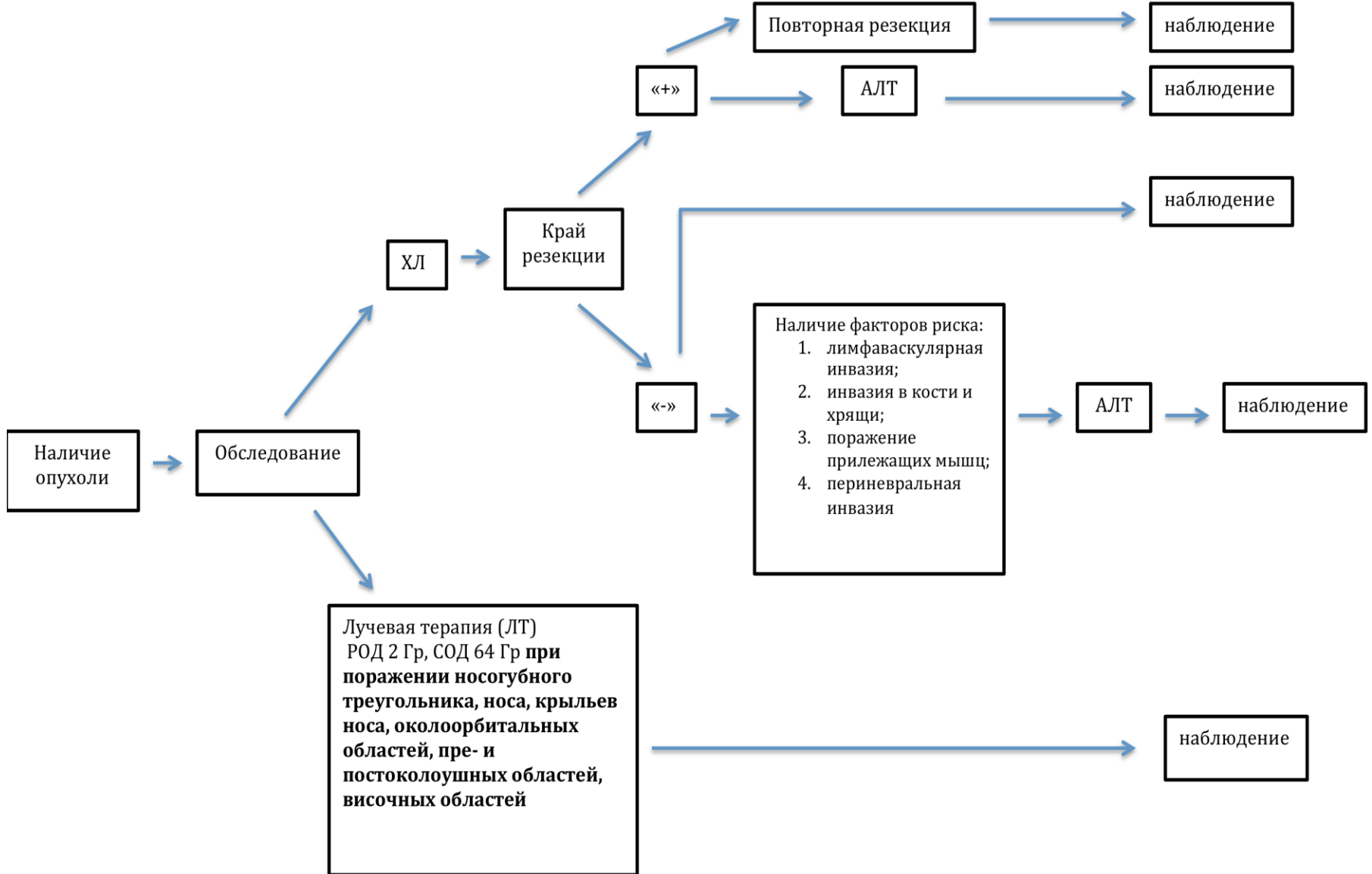
Или ЛТ

ЛТ

Если имеется  
массивное  
периневральное  
поражение или  
вовлечение крупных  
нервных структур,  
рекомендовано ЛТ

Если  
присутствует  
остаточная  
опухоль, а  
хирургические  
или лучевые  
методы не  
применимы,  
рекомендована  
терапия  
Висмодегибом

Лучевая терапия. Базальноклеточный рак  
кожи



## **Химиотерапия**

Методом выбора в лечении базальноклеточного рака кожи следует считать хирургическое иссечение и /или лучевую терапию. Назначение лекарственной терапии больным с базальноклеточным раком кожи необходимо обсуждать на мультидисциплинарном консилиуме. Единственным зарегистрированным препаратом для лечения базальноклеточного рака кожи является висмодегиб.

# **Плоскоклеточный рак**

## Клиническая картина

Поверхностная форма — наиболее частый вариант рака кожи. Она начинается с одного или нескольких сливающихся безболезненных узелков величиной чуть больше спичечной головки. Узелок слегка возвышается над поверхностью кожи, имеет желтоватый или матово-белый цвет и плотную консистенцию. С течением времени опухоль увеличивается в размерах и приобретает вид безболезненной бляшки желтого или серовато-белого цвета с восковидным оттенком, слегка возвышающейся над кожей. Поверхность ее гладкая или шероховатая. Края выступают в виде плотного валика с неровным фестончатым контуром. В дальнейшем в центре бляшки появляется западение, покрытое чешуйкой или корочкой. Удаление корочки приводит к появлению капельки крови. С увеличением размеров опухоли западение превращается в эрозированную поверхность, покрытую коркой и окруженную плотными неровными краями в виде круто выступающего, как бы срезанного валика. Инфильтрирующая форма имеет вид глубоко изъязвления с неровным, бугристым, покрытым корками из некротических масс дном и плотными, валикообразными краями. Опухоль быстро прорастает окружающие ткани и становится неподвижной. Такое новообразование по гистологической структуре обычно является плоскоклеточным раком. Папиллярная форма рака кожи встречается редко. Она имеет вид плотного, возвышающегося над поверхностью, легко кровоточащего узла на широком основании. Поверхность узла бугриста, покрыта корками, часто напоминает цветную капусту.

## Стадирование (AJCC, 7<sup>th</sup> ed. 2010)

T	
Tx	Первичная опухоль не может быть обнаружена
T0	Нет доказательств наличия первичного очага
Tis	Карцинома in situ
T1	Опухоль $\leq 2$ см и $< 2$ факторов высокого риска
T2	Опухоль $> 2$ см или опухоль любого размера с наличием $\geq 2$ факторов высокого риска
T3	Опухоль с инвазией челюсти, орбиты, височной кости
T4	Опухоль с инвазией костей скелета, или периневральной инвазией основания черепа

### Факторы высокого риска для стадии T

1. Толщина  $> 2$  мм
2. Уровень инвазии по Кларку  $\geq 4$
3. Периневральная инвазия
4. Локализация – ухо
5. Локализация – безволосые участки губ
6. Дифференцировка – плохая или недифф.

## Стадирование (AJCC, 7<sup>th</sup> ed. 2010)

N	
Nx	Поражение регионарных лимфоузлов не может быть обнаружено
N0	Нет доказательств наличия поражения лимфоузлов
N1	Метастаз в единичном ипсилатеральном узле $\leq 3$ см по размеру
N2a	Метастаз в единичном ипсилатеральном узле $> 3$ см но $\leq 6$ см по размеру
N2b	Метастазы в нескольких ипсилатеральных узлах $\leq 6$ см по размеру
N2c	Метастазы в нескольких контрлатеральных узлах или с обеих сторон $\leq 6$ см по размеру
N3	Метастазы в лимфоузлах $> 6$ см по размеру

M	
M0	Нет отдаленных метастазов
M1	Есть отдаленные метастазы

## Стадирование (AJCC, 7<sup>th</sup> ed. 2010)

Стадии			
0	Tis	N0	M0
1	T1	N0	M0
2	T2	N0	M0
3	T3	N0	M0
	T1	N1	M0
	T2	N1	M0
	T3	N1	M0
4	T1	N2	M0
	T2	N2	M0
	T3	N2	M0
	T любая	N3	M0
	T4	N любая	M0
	T любая	N любая	M1

G	
Gx	Не может быть определена
G1	Хорошо дифференцирована
G2	Умеренно дифференцирована
G3	Плохо дифференцирована
G4	Недифференцирована

## Факторы риска для плоскоклеточного рака

	Низкий риск	Высокий риск
Локализация		
- Туловище и конечности	< 20 мм	≥ 20 мм
- Волосистая часть головы, шея, лоб, щеки,	<10 мм	≥ 10 мм
- Остальные части лицевого отдела, гениталии, руки, ступни	< 6 мм	≥ 6 мм
Границы	Хорошо определяемые	Плохо определяемые
Перв. или рецидив	первичная	рецидивная
Иммуносупрессия	-	+
Зона ране проведенной ЛТ или хронич. воспалительного процесса	-	+
Быстро растущая опухоль	-	+
Неврологические симптомы	-	+
Степень дифференцировки	хорошо	Средне или плохо дифф.
Акантолитический, аденосквамозный или десмопластический подтип	-	+
Толщина или ур. по Кларку	< 2 мм или 1,2,3 уровни	≥ 2 мм или 4,5 уровень
Перинеуральное или сосудистое вовлечение	-	+

***Методы лечения при плоскоклеточном раке кожи.*** Выбор метода лечения зависит от стадии заболевания (наличия/отсутствия метастазов), локализации, степени распространенности первичного процесса, возраста пациента и его общего состояния (наличия/отсутствия сопутствующих заболеваний).

***Хирургический*** – основан на иссечении первичной опухоли в пределах здоровых тканей, отступив от 1 см от края опухоли.с последующей пластикой или без нее. При метастазах в регионарные лимфатические узлы проводится операция по удалению пораженного коллектора (лимфодиссекция соответствующего лимфатического коллектора).

***Лучевая терапия*** – наиболее часто используется при лечении пациентов пожилого возраста, а также при большой распространенности первичного очага, когда невозможно выполнить адекватное хирургическое лечение с пластикой дефекта. Возможно сочетание криотерапии с лучевой терапией. Кроме этого, лучевая терапия рекомендуется при первичных или рецидивирующих опухолях центральной части лица размерами >5 мм (особенно при локализации на веках, кончике/крыльях носа, и губах) и крупных опухолях (>2 см) на ушных раковинах, лбу, и волосистой части головы, при потенциально плохом функциональном и косметическом исходе после хирургического лечения.

***Лекарственное лечение*** – назначение требует мультидисциплинарного консилиума.

Подозрительное образование



- Полный осмотр кожи, обследование регионарных лимфоузлов

- Биопсия

(Если поражение не поверхностное – рекомендовано включение в биопсийный образец глубоких слоев кожи)

-Обследование в соответствии с объемом поражения



Низкий риск

Низкий риск



Высокий риск



Пальпируемые регионарные лимфоузлы

Или

Поражение регионарных узлов выявлено инструментальными методами



### Кюретаж и электродиссекция

(- На безволосых участках  
- При распространении до подкожно-жировой клетчатки – рекомендовано хирургическое иссечение)

или

**Эксцизия** с послеоперационной оценкой краев резекции (если образование может быть иссечено в пределах 4 -6 мм и рана может быть закрыта первично или вторично или кожным лоскутом.)

или

**ЛТ** при невозможности хирургического лечения

→ Края резекции

Позитивные

Негативные

- Иссечение с интраоперационной полной морфологической оценкой краев (по окружности и в глубине)  
Или  
- Реиссечение с послеоперационной оценкой краев резекции (для региона туловища и конечностей)  
Или  
- ЛТ при невозможности хирургического лечения

Н  
а  
б  
л  
ю  
д  
е  
н  
и  
е

Лечение первичного плоскоклеточного рака низкой степени риска

Лечение  
первичного  
плоскоклеточн  
ого рака  
высокой  
степени риска

Иссечение с  
послеоперационной  
оценкой краев резекции  
(Поражения  $\geq 20$  мм в зоне  
туловища и конечностей, без  
наличия факторов высокого  
риска, если можно выполнить  
иссечение с отступом 10мм и  
первичным закрытием)

или  
Иссечение с  
интраоперационной  
полной  
морфологической  
оценкой краев (по  
окружности и в  
глубине)

или  
ЛТ при  
невозможности  
хирургического  
лечения

Края резекции

Позитивные

Негативные

Края резекции

Позитивные

Негативные

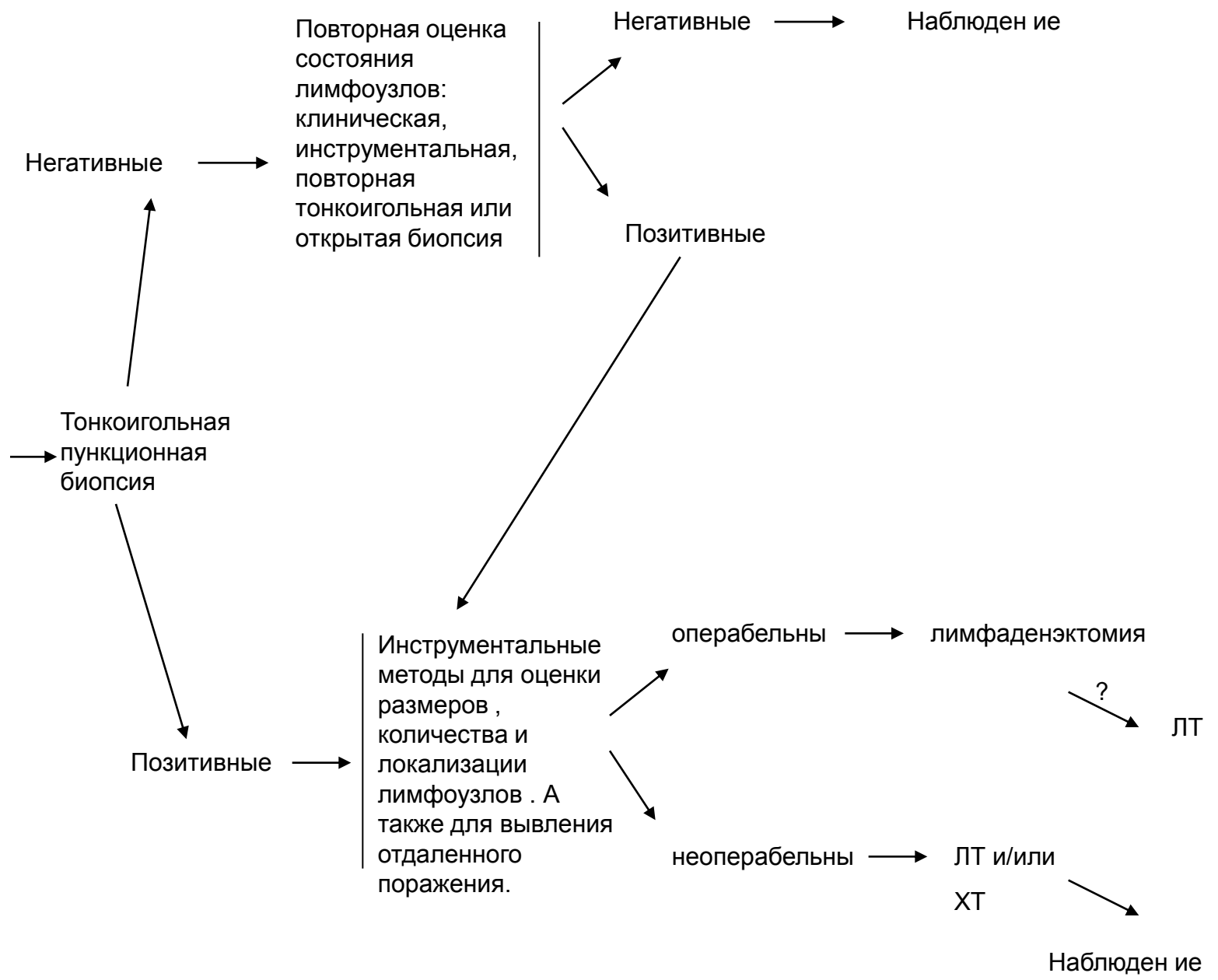
Иссечение с  
интраоперационной  
полной  
морфологической  
оценкой краев (по  
окружности и в  
глубине)  
Или ЛТ

ЛТ

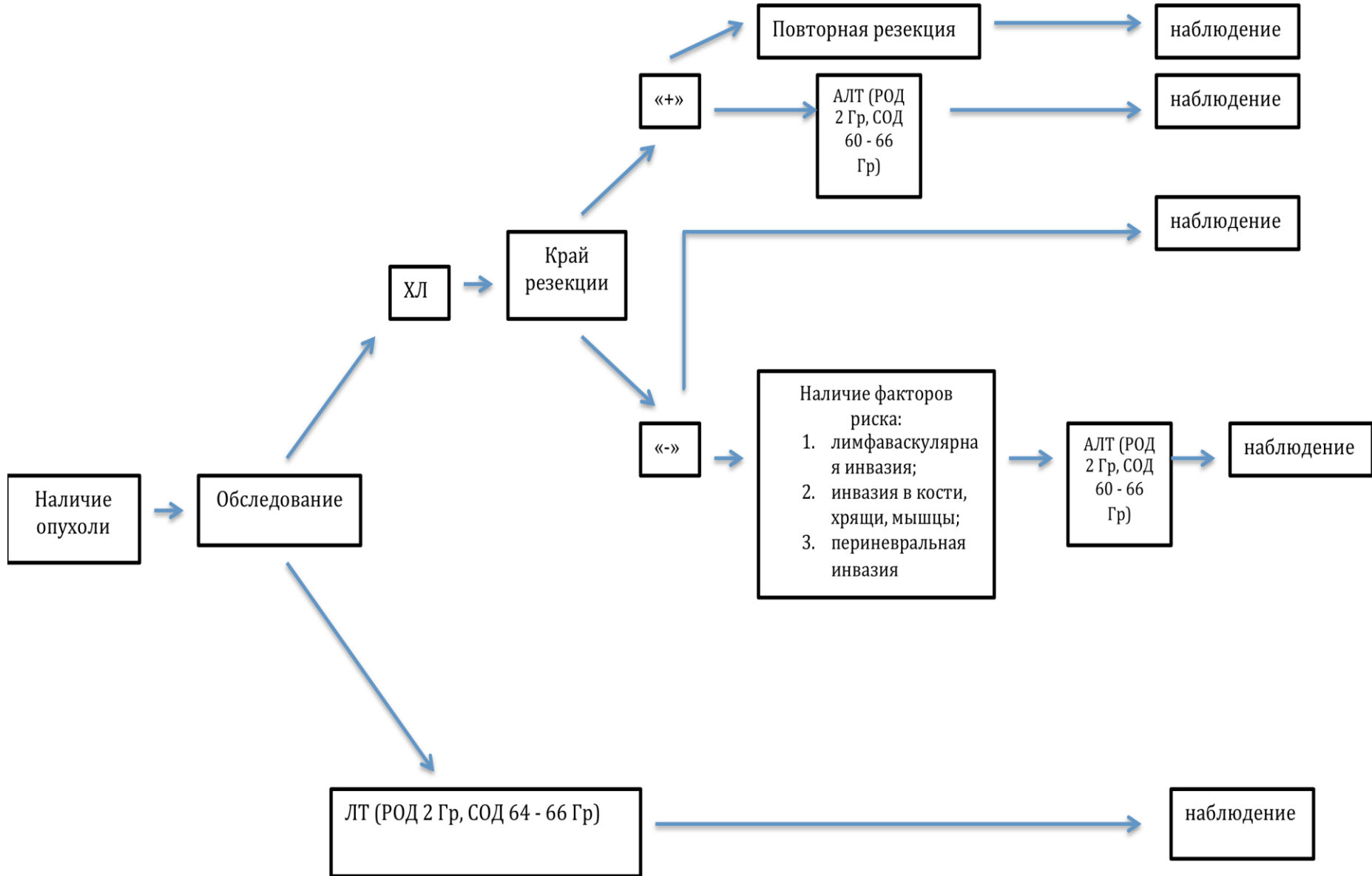
Если имеется  
массивное  
периневральное  
поражение или  
вовлечение крупных  
нервных структур,  
рекомендовано ЛТ

на  
б  
л  
ю  
д  
е  
н  
и  
е

Пальпируемые регионарные лимфоузлы Или Поражение регионарных узлов выявлено инструментальными методами



**Плоскоклеточный рак кожи (лучевая терапия области первичной опухоли)**



Наличие опухоли

Обследование

ХЛ

Край резекции

«+»

Повторная резекция

АЛТ (РОД 2 Гр, СОД 60 - 66 Гр)

наблюдение

наблюдение

наблюдение

«-»

Наличие факторов риска:  
1. лимфаваскулярная инвазия;  
2. инвазия в кости, хрящи, мышцы;  
3. периневральная инвазия

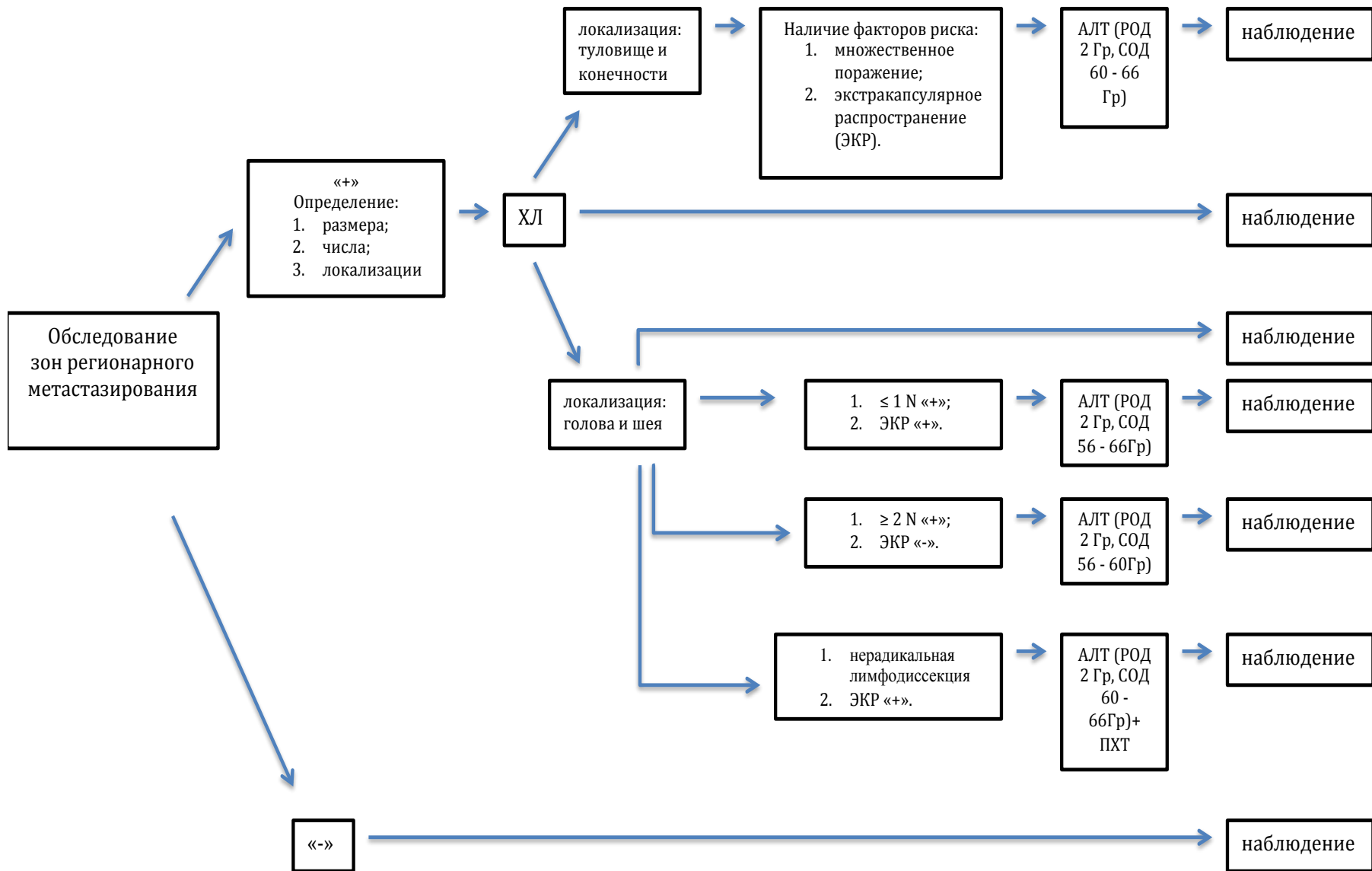
АЛТ (РОД 2 Гр, СОД 60 - 66 Гр)

наблюдение

ЛТ (РОД 2 Гр, СОД 64 - 66 Гр)

наблюдение

**Лучевая терапия. Плоскоклеточный рак кожи  
(с поражением лимфатических узлов)**



## Химиотерапия

Методом выбора в лечении рака кожи следует считать хирургическое иссечение и /или лучевую терапию. Назначение химиотерапии больным с местно-распространенным неоперабельным процессом или с метастазами необходимо обсуждать на мультидисциплинарном консилиуме. Возможно использование цисплатина в монорежиме или в комбинации с 5-фторурацилом. Есть данные об эффективности ингибиторов рецепторов эпидермального фактора роста (цетуксимаб), наибольший эффект получен при локализации процесса на коже головы/шеи.

В настоящее время отсутствуют данные об эффективности лекарственной терапии подтвержденные III фазой проспективного исследования. В одном исследовании II фазы получен эффект при использовании комбинации цисплатина с интерфероном альфа и ретиноидами.

Все остальные сообщения о лекарственной терапии носят ретроспективный характер.

## Основные схемы химиотерапии:

Цисплатин 75 мг\м<sup>2</sup> в\в 1 день

Доксорубин 50 мг\м<sup>2</sup> в\в 1 день.

Интервал 3 нед.

2. Этопозид 100 мг\м<sup>2</sup> в\в 1,2,3 дни

Цисплатин 100 мг\м<sup>2</sup> в\в 1 день

Повторение каждые 3 нед.

3. Цисплатин 25 мг\м<sup>2</sup> в\в с 1 по 5 дни

Метотрексат 15 мг\м<sup>2</sup> в\в 1, 8, 15 дни

Блеомицин 15 мг в\в 1,3,5, 8,10,12 дни

Интервал между курсами 3 недели