



**МИНИСТЕРСТВО
ЗДРАВООХРАНЕНИЯ
РОССИЙСКОЙ ФЕДЕРАЦИИ**

Клинические рекомендации

Первичные опухоли центральной нервной системы

МКБ 10: **C70/ C71/ C72**

Возрастная категория: **взрослые, дети**

Год утверждения: **2018 (пересмотр каждые 3 года)**

Профессиональные ассоциации:

- **Ассоциация нейрохирургов России**
- **Ассоциация онкологов России**
- **Российское общество клинической онкологии**

Научным советом Министерства Здравоохранения Российской Федерации ____
_____ 201_ г.

Оглавление

Ключевые слова	3
Список сокращений.....	4
Термины и определения.....	5
1. Краткая информация	10
2. Диагностика	18
3. Лечение.....	23
4. Реабилитация	36
5. Профилактика	37
6. Дополнительная информация, влияющая на течение и исход заболевания.....	39
Критерии оценки качества медицинской помощи	39
Список литературы.....	42
Приложение А1. Состав рабочей группы	45
Приложение А2. Методология разработки клинических рекомендаций	46
Приложение А3. Связанные документы	47
Приложение Б. Алгоритмы ведения пациента	48
Приложение Б2: критерии RANO оценки эффективности лечения опухолей ЦНС	52
Приложение В. Информация для пациентов	53

Ключевые слова

- опухоли центральной нервной системы
- магнитно-резонансная томография
- компьютерная томография
- хирургическое лечение
- микрохирургия
- лучевое лечение
- противоопухолевая лекарственная терапия
- IDH-1,2 мутации
- 1p/19q коделеция
- глиома
- астроцитома
- глиобластома
- олигодендроглиома
- первичная лимфома ЦНС
- медуллобластома
- первичные герминативно-клеточные опухоли ЦНС
- эпендимома

Список сокращений

ПО ЦНС – первичные опухоли центральной нервной системы (ЦНС)

КТ – компьютерная томография

МРТ – магнитно-резонансная томография

фМРТ – функциональная МРТ

ЭЭГ – электроэнцефалография

ЭКГ – электрокардиография

ПЭТ – позитронная эмиссионная томография

УЗИ – ультразвуковое исследование

ВИЧ – вирус иммунодефицита человека

АФП – альфа-фетопротеин

β -ХГЧ – бета-хорионический гонадотропин человеческий

ЛДГ – лактат-дегидрогеназа

CBTRUS – Central Brain Tumor Register of the United States

АНР – Ассоциация нейрохирургов России

ХТ – химиотерапия (точнее – противоопухолевая лекарственная терапия)

ЛТ – лучевая терапия (включая радиохимию)

РОД – разовая очаговая доза

СОД – суммарная очаговая доза

Гр – Грей

Термины и определения

Глиомы Выделяют глиомы низкой степени злокачественности Grade I-II («высоко дифференцированные глиомы», включающие в себя астроцитому, олигодендроглиому, олигоастроцитому, а также редкие типы опухолей – плеоморфную ксантоастроцитому, субэпендимарную гигантоклеточную астроцитому, пилоидную астроцитому) и злокачественные глиомы Grade III-IV (анапластическая астроцитомы, анапластическая олигоастроцитомы, анапластическая олигодендроглиомы, глиобластома).

Астроцитомы – опухоль, развивающаяся из астроцитарной части глии и представленная астроцитами. Может локализоваться как в больших полушариях мозга, так и в мозжечке, а также в стволе головного мозга и в спинном мозге. Различают астроцитомы низкой (Grade I-II) и высокой (Grade III-IV) степени злокачественности. В зависимости от наличия мутации IDH 1-2, различают астроцитомы с наличием данной мутации и без таковой – так называемый «дикий тип», или wild type, сокращенно – wt.

Олигодендроглиомы и олигоастроцитомы – опухоли, состоящие преимущественно из олигодендроцитов. В классификации ВОЗ 2016г. принято решение отказаться от термина олигоастроцитомы. Для олигодендроглиомы характерным является наличие IDH-1 мутации и 1p/19q ко-делеции. Различают олигодендроглиому Grade II и анапластическую олигодендроглиому Grade III.

Плеоморфная ксантоастроцитомы. Плеоморфная ксантоастроцитомы на МРТ – как правило, кистозная, хорошо отграниченная от окружающего мозгового вещества опухоль, локализуемая в субкортикальной области больших полушарий мозга, солидная часть которой интенсивно накапливает контраст и расположена асимметрично относительно кисты. Чаще встречается плеоморфная астроцитомы Grade II, но в классификации 2016г. внесено понятие «Анапластическая плеоморфная астроцитомы Grade III».

Субэпендимарная гигантоклеточная астроцитомы (СЭГА). Чаще всего является одним из проявлений туберозного склероза (болезни Бурневилля). На МРТ представлена солидной опухолью, расположенной чаще всего в проекции одного или обоих отверстий Монро, гиподенсивной в T1-режиме и интенсивно накапливающей контраст. На КТ характерно наличие симметричных кальцинатов в проекции зрительных бугров. Стандартом лечения этих опухолей является оптимальное (тотальное) удаление.

Пилоидная астроцитомы. В классическом варианте по МРТ-характеристикам это гиподенсивная в T1-режиме и гиперденсивная в T2-режиме опухоль, как правило, хорошо и равномерно накапливающая контрастное вещество, нередко с наличием кистозного компонента. Обычно встречается в детском возрасте и у молодых взрослых.

Глиомы высокой степени злокачественности (Grade III–IV). МРТ признаками злокачественной глиомы являются: гипоинтенсивная в T1 режиме, гиперинтенсивная в режимах T2 и FLAIR, сливающаяся с зоной перифокального отека. Клинические признаки: короткий анамнез, быстрое нарастание симптомов, относительно редко наблюдается судорожный синдром. Если по данным МРТ нельзя исключить лимфому ЦНС, пациенту необходимо сначала выполнить стереотаксическую биопсию (СТБ) (см. рис. 1 в приложении). Молекулярно-генетические факторы, определяющие прогноз – IDH-1,2-мутации, метилирование гена MGMT (оба – благоприятные).

Глиоматоз головного мозга – это диффузное поражение глиомой структур головного мозга (более 3-х анатомических областей больших полушарий, обычно с переходом через мозолистое тело и с перивентрикулярным распространением).

Глиомы ствола головного мозга. На разных уровнях поражения ствола головного мозга встречаются различные по анатомо-морфологическим характеристикам и клиническим проявлениям глиальные опухоли. Часть этих опухолей (как, например, глиома четверохолмной пластинки) носит доброкачественный характер и может не прогрессировать без лечения в течение всей жизни человека. Другие (например, злокачественные глиомы моста) характеризуются, напротив, агрессивным течением с ограниченными возможностями специализированной помощи этим больным.

Эпендимомы. Эти редкие опухоли, возникающие из эпендимы головного или спинного мозга, примерно одинаково часто встречаются у детей и у взрослых. (см. рис.6)

Чаще эпендимомы располагаются в пределах желудочковой системы головного мозга. Реже выявляются экстравентрикулярные эпендимомы. Другую группу составляют эпендимомы спинного мозга, которые растут интрадурально (нередко в проекции расширенного центрального канала). Часто эти опухоли достаточно хорошо отграничены от окружающего мозгового вещества и по мере роста вызывают расширение соответствующих отделов желудочковой системы (или центрального канала спинного мозга, соответственно). Примерно в половине случаев на КТ и МРТ выявляются признаки мелких кальцинатов. Хорошо накапливают контрастное вещество, чаще – негетогенно.

По классификации ВОЗ 2016г. выделяют эпендимому (Grade II) и анапластическую эпендимому (Grade III).

Первичная лимфома ЦНС (ПЛЦНС). Относительно редкая опухоль ЦНС (5–7% от всех первичных опухолей ЦНС), относящаяся, согласно онкогематологическим классификациям, к редким формам неходжкинских экстрадуральных лимфом. Морфологически более чем в 90% случаев представлена В-клеточным вариантом. Различают лимфомы ЦНС у иммунокомпетентных пациентов и ВИЧ-ассоциированные лимфомы. Примерно у 15-20% больных с ПЛЦНС выявляется поражение опухолью стекловидного тела глаза.

Первичные герминогенные (герминативно-клеточные) опухоли ЦНС. Редкая группа первичных опухолей ЦНС (0,9% от всех первичных опухолей ЦНС), встречается в основном в детском и молодом возрасте (медиана – примерно 20 лет), преобладает у лиц мужского пола (в соотношении м/ж 7:1). Гистологически все разновидности этих опухолей идентичны аналогичным семиномым и несеминомым опухолям яичка и яичника. Самой частой локализацией первичных герминативно-клеточных опухолей ЦНС является пинеальная область, что обуславливает две типичные группы симптомов: окклюзионно-гидроцефальный синдром и глазодвигательные нарушения.

По клиническому течению, формирующему подходы к лечению, разделяют герминому (устоялся также термин «чистая герминома») и негерминогенные герминативно-клеточные опухоли. При нормальных уровнях маркеров показана верификация диагноза. В соответствии с Морфологической классификацией ВОЗ опухолей ЦНС 2016г., выделяют следующие морфологические типы первичных герминативно-клеточных опухолей ЦНС:

- герминома;
- эмбриональная карцинома;
- опухоль желточного мешка;
- хориокарцинома;
- тератома:
- зрелая;
- незрелая;
- тератома со злокачественной трансформацией;
- смешанные герминативно-клеточные опухоли.

Первичная («чистая») герминома ЦНС. Краткий алгоритм лечения больных с первичной герминомой ЦНС:

- дооперационное обследование:

- МРТ головного и спинного мозга с контрастированием;
- кровь на опухолевые маркеры (АФП, ХГЧ) – должны быть в пределах нормы;
- обследование у невролога, офтальмолога, эндокринолога;
- СТБ или прямая биопсия для верификации диагноза (при необходимости – решение вопроса о ликворшунтирующей операции);
- химиотерапия в режиме «цисплатин** + этопозид**» (см. выше) – каждые 21 день;
- после 2 курсов – контрольная МРТ головного и спинного мозга с контрастированием;
- после 4 курсов – повторный контроль: МРТ головного и спинного мозга с контрастированием; при полном или полном ответе на лечение – лучевая терапия в объеме облучения всей желудочковой системы (до уровня С2 шейного позвонка): РОД 1,8–2,0 Гр, СОД 24 Гр; в случае подозрения на остаточную опухоль (вероятнее всего – зрелую тератому) – до лучевой терапии решение вопроса об удалении;

Эффективность такого лечения достигает 90% в отношении 5-летней и даже 10-летней безрецидивной выживаемости, поэтому у фертильных пациентов мужского пола до начала лечения целесообразно решение вопроса о замораживании и хранении спермы.

Первичные негерминогенные герминативно-клеточные опухоли ЦНС. Еще более редкая, чем первичная герминома ЦНС, группа опухолей, внутри себя неоднородная (эмбриональная карцинома, опухоль желточного мешка, хориокарцинома, тератома (незрелая, тератома со злокачественной трансформацией), с худшим, по сравнению с чистой герминомой, прогнозом.

Краткий алгоритм лечения больных с первичными негерминогенными герминативно-клеточными опухолями ЦНС:

- дооперационное обследование:
 - МРТ головного и спинного мозга с контрастированием;
 - кровь на опухолевые маркеры (АФП, ХГЧ) – как правило, повышены;
 - обследование у невролога, офтальмолога, эндокринолога;
- химиотерапия в режиме «цисплатин** + ифосфамид** + этопозид**» (см. выше) – каждые 21 день;
- после 2 курсов – контрольная МРТ головного и спинного мозга с контрастированием, контроль опухолевых маркеров;

- после 4 курсов – повторный контроль: МРТ головного и спинного мозга с контрастированием, контроль опухолевых маркеров; при полном или почти полном ответе на лечение – лучевая терапия в объеме краниоспинального облучения: РОД 1,8–2,0 Гр, СОД 36 Гр; в случае подозрения на остаточную опухоль (вероятнее всего – одну из разновидностей тератомы) – до лучевой терапии решение вопроса об удалении;

Эффективность такого лечения достигает только 50–60% в отношении 5-летней безрецидивной выживаемости. Решение вопроса о банке спермы (до начала химиотерапии) также предоставляется семье пациента для обсуждения.

1. Краткая информация

1.1 Определение

Термин «первичные опухоли ЦНС» (ПО ЦНС) объединяет различные по гистологическому строению, злокачественности и клиническому течению опухоли, общим для которых является происхождение из тканей, составляющих центральную нервную систему и ее оболочки [6,27]. В настоящих рекомендациях представлены общие принципы диагностики и лечения первичных опухолей ЦНС у взрослых, а также алгоритмы лечения различных форм глиом, первичной лимфомы головного мозга, первичных герминогенных опухолей ЦНС, медуллобластомы у взрослых. Лечение некоторых других форм ПО ЦНС (например, невриномы VIII-го нерва, аденомы гипофиза) представлено в отдельных методических рекомендациях.

Под термином «глиомы» подразумевают часть ПО ЦНС, включающую в себя опухоли астроцитарного, олигодендроглиального, смешанного происхождения, ганглиоглиомы.

Астроцитомы – опухоли, происходящие из астроцитов. Различают доброкачественные и злокачественные астроцитомы – по термину «степень злокачественности», или «grade» - от I до IV.

1.2 Этиология и патогенез

У 5 % пациентов с опухолями ЦНС развитие заболевания может быть связано с наличием известных наследственных синдромов (нейрофиброматоз I и II типов, некоторые другие), причём все, за исключением синдрома Тюркотта, демонстрируют аутосомально – доминантный механизм наследования. В абсолютном большинстве случаев первичные опухоли ЦНС возникают спорадически.

1.3 Эпидемиология

Первичные опухоли ЦНС (ПО ЦНС) составляют около 2% от всех опухолей человека, или, по данным CBTRUS, – 21,4 случаев на 100 тыс. населения [29]. Другими словами, каждый год в Российской Федерации появляется примерно 32100 новых случаев ПО ЦНС. Это разнородная группа опухолей (см. раздел 1), причем морфологический диагноз – основной фактор прогноза и дифференцированного подхода к лечению.

Среди ПО ЦНС преобладают менингиомы (35,6%, причем только 1% составляют злокачественные менингиомы) и глиомы (35,5%, причем 15.6% от общего числа первичных опухолей мозга составляет глиобластома). Питуитарные опухоли составляют 15%, невриномы 8 нерва – 8% (СВTRUS, 2014).

1.4 Кодирование по МКБ 10

C70 - Злокачественное новообразование мозговых оболочек

C71 – Злокачественное новообразование головного мозга

C72 – Злокачественное новообразование спинного мозга, черепных нервов и других отделов центральной нервной системы.

1.5 Классификация

1.5.1 Международная классификация (ВОЗ 2016)

Система классификации ВОЗ (по шкале злокачественности) для опухолей центральной нервной системы (10)

Тип опухоли для кодирования	Степень	Код МКБ-Код характера	
	злока-	О	новообразован
Астроцитарные опухоли			
Пилоцитарная астроцитома	I	9421	1
Пиломиксоидная астроцитома	II	9425	3
Диффузная астроцитома	II	9400	3
Плеоморфная ксантоастроцитома	II	9424	3
Анапластическая астроцитома	III	9401	3
Глиобластома	IV	9440	3
Гигантоклеточная глиобластома	IV	9441	3
Глиосаркома	IV	9442	3
Олигодендроглиомы			
Анапластическая олигодендроглиома	III	9451	3
Олигоастроцитомы			
Анапластическая олигоастроцитома	III	9382	3
Эпендимальные опухоли			
Миксопапиллярная эпендимома	I	9394	1
Эпендимома, БДУ	II	9391	3
Анапластическая эпендимома	III	9392	3
Опухоли сосудистого сплетения			
Атипичная папиллома сосудистого сплетения	II	9390	1
Рак сосудистого сплетения	III	9390	3

Другие нейроэпителиальные опухоли

Хордоидная глиома третьего желудочка	II	9444	1
Нейрональные/глиальные опухоли			
Ганглиоглиома	I	9505	1
Анапластическая ганглиоглиома	III	9505	3
Десмопластическая инфантильная астроцитома и	I	9412	1
Дисэмбриопластическая нейроэпителиальная	I	9413	0
Центральная нейроцитома	II	9506	1
Экстравентрикулярная нейроцитома	II	9506	1
Мозжечковая липонейроцитома	II	9506	1
Параганглиома спинного мозга	I	8680	1
Папиллярная глионейрональная опухоль	I	9509	1
Розеткообразующая глионейрональная опухоль	I	9509	1
Опухоли шишковидной железы			
Опухоль паренхимы шишковидной железы	II-III	9362	3
Пинеобластома	IV	9362	3
Папиллярная опухоль пинеальной области	II-III	9395	3
Эмбриональные опухоли			
Примитивная нейроэктодермальная опухоль	IV	9473	3
Атипичная тератоидная/рабдоидная опухоль	IV	9508	3
Тип опухоли для кодирования		Степень злора-Код МКБ-Код характера	
		чественности O	новообразован
Опухоли черепных и спинномозговых нервов			
Шваннома	I	9560	0
Нейрофиброма	I	9540	0
Периневриома	I-III	9571	0, 3
Злокачественная опухоль оболочек	II-IV	9540	3
Менингеальные опухоли			
Менингиома, БДУ	I	9530	0
Атипичная менингиома	II	9539	1
Анапластическая (злокачественная) менингиома	III	9530	3
Папиллярная менингиома	III	9538	3
Гемангиоперицитома, БДУ	II	9150	1
Анапластическая гемангиоперицитома	III	9150	3
Гемангиобластома	I	9161	1
Опухоли области турецкого седла			
Краниофарингиома	I	9350	1
Зернистоклеточная опухоль нейрогипофиза	I	9582	0
Питуицитома	I	9432	1
Веретенклеточная онкоцитома аденогипофиза	I	8290	0

1.6 Стадирование

Первичные опухоли ЦНС (ПО ЦНС) – разнородная группа опухолей, включающая глиомы, менингиомы, невриномы, аденомы гипофиза, первичную лимфому ЦНС, первичные герминогенные опухоли ЦНС, опухоли паренхимы пинеальной железы, медуллобластомы и пр. Классификация TNM не применяется при первичных опухолях ЦНС. Определяющим как в тактике лечения, так и в прогнозе заболевания является

морфологический (гистологический) диагноз. Для первичных опухолей ЦНС одним из наиболее важных классификационных признаков является морфологический диагноз, и, в частности, степень злокачественности опухоли (Grade I-IV, в соответствии с классификациями ВОЗ 2007 и 2016 гг.)

Для опухолей ЦНС с частым метастазированием (как правило, только в пределах центральной нервной системы) используют классификацию по Chang (для медуллобластомы, пинеобластомы) (табл. 1)

Таблица 1– Классификация медуллобластом по Chang

Обозначение	Характеристика
T1	Опухоль менее 3 см в диаметре, располагается в пределах червя <u>мозжечка</u> и крыши <u>IV желудочка</u>
T2	Опухоль более 3 см в диаметре, прорастает в соседние структуры или частично заполняет <u>IV желудочек головного мозга</u>
T3A	Опухоль более 3 см в диаметре с прорастанием либо в область <u>водопровода мозга</u> , либо в отверстия Люшка и Мажанди, что вызывает развитие <u>гидроцефалии</u>
T3B	Опухоль более 3 см в диаметре с прорастанием в <u>ствол мозга</u>
T4	Опухоль более 3 см в диаметре, которая вызывает гидроцефалию за счёт перекрытия путей оттока ликвора (либо водопровода мозга, либо отверстий Люшка и Мажанди) и прорастает в ствол мозга
M0	Нет метастазирования
M1	В ликворе при проведении микроскопических исследований определяются опухолевые клетки
M2	Метастазы в пределах <u>субарахноидального пространства</u> III и IV желудочков головного мозга
M3	Метастазы в субарахноидальном пространстве <u>спинного мозга</u>
M4	Метастазы за пределы центральной нервной системы

Глиомы низкой степени злокачественности (Grade I-II). Подход к лечению в первую очередь зависит от степени злокачественности опухоли (морфологическая характеристика, Grade I-IV). Предоперационный диагноз глиом низкой степени злокачественности основан на данных клинической картины и МРТ (см. рисунок 1 в приложении).

Астроцитома, Олигодендроглиома, Олигоастроцитома Grade II. Предоперационный диагноз глиомы Grade II основан на МРТ-признаках (гиподенсивная в T1 режиме, гиперденсивная в режимах T2 и FLAIR, не накапливает контраст) и клинических проявлениях (длительный анамнез, часто – судорожный синдром, медленное нарастание симптомов). Для олигодендроглиомы и олигоастроцитомы характерно наличие кальцинатов на КТ. Послеоперационное лечение (ЛТ, ХТ) зависит от радикальности удаления и/или факторов риска (см. рис. 1). Важными молекулярно-генетическими характеристиками являются ко-делеция 1p/19q и IDH-1,2-мутации – прогностически благоприятные факторы.

Плеоморфная ксантоастроцитома. Плеоморфная ксантоастроцитома на МРТ – как правило, кистозная, хорошо отграниченная от окружающего мозгового вещества опухоль, солидная часть которой интенсивно накапливает контраст и расположена асимметрично относительно кисты.

Субэпидимарная гигантоклеточная астроцитома (СЭГА). Чаще всего является одним из проявлений туберозного склероза (болезни Бурневилля). На МРТ представлена солидной опухолью, расположенной чаще всего в проекции одного или обоих отверстий Монро, гиподенсивной в T1-режиме и интенсивно накапливающей контраст. На КТ характерно наличие симметричных кальцинатов в проекции зрительных бугров. Стандартом лечения этих опухолей является оптимальное (тотальное) удаление.

Пилоидная астроцитома. В классическом варианте по МРТ-характеристикам это гиподенсивная в T1-режиме и гиперденсивная в T2-режиме опухоль, как правило, хорошо и равномерно накапливающая контрастное вещество, нередко с наличием кистозного компонента. Обычно встречается в детском возрасте и у молодых взрослых.

Глиомы высокой степени злокачественности (Grade III–IV). МРТ признаками злокачественной глиомы являются: гипоинтенсивная в T1 режиме, гиперинтенсивная в режимах T2 и FLAIR, сливающаяся с зоной перифокального отека. Клинические признаки: короткий анамнез, быстрое нарастание симптомов, относительно редко наблюдается судорожный синдром. Если по данным МРТ нельзя исключить лимфому ЦНС, пациенту необходимо сначала выполнить стереотаксическую биопсию (СТБ) (см. рис. 2 в приложении).

После хирургического вмешательства с верификацией диагноза астроцитарной глиомы Grade III–IV показано продолжение лечения в виде лучевой терапии и противоопухолевой

лекарственной терапии (см. рис. 3). Молекулярно-генетические факторы, определяющие прогноз – IDH-1,2-мутации, метилирование гена MGMT (оба – благоприятные).

Глиоматоз головного мозга – это диффузное поражение глиомой структур головного мозга (более 3-х анатомических областей больших полушарий, обычно с переходом через мозолистое тело и с перивентрикулярным распространением).

Глиомы ствола головного мозга. На разных уровнях поражения ствола головного мозга встречаются различные по анатомо-морфологическим характеристикам и клиническим проявлениям глиальные опухоли. Часть этих опухолей (как, например, глиома четверохолмной пластинки) носит доброкачественный характер и может не прогрессировать без лечения в течение всей жизни человека. Другие (например, злокачественные глиомы моста) характеризуются, напротив, агрессивным течением с ограниченными возможностями специализированной помощи этим больным.

Эпендимомы. Эти редкие опухоли, возникающие из эпендимы головного или спинного мозга, примерно одинаково часто встречаются у детей и у взрослых. (см. рис.5)

Чаще эпендимомы располагаются в пределах желудочковой системы головного мозга. Реже выявляются экстравентрикулярные эпендимомы. Другую группу составляют эпендимомы спинного мозга, которые растут интрадурально (нередко в проекции расширенного центрального канала). Часто эти опухоли достаточно хорошо отграничены от окружающего мозгового вещества и по мере роста вызывают расширение соответствующих отделов желудочковой системы (или центрального канала спинного мозга, соответственно). Примерно в половине случаев на КТ и МРТ выявляются признаки мелких кальцинатов. Хорошо накапливают контрастное вещество, чаще – неомогенно.

По классификации ВОЗ 2016г. выделяют эпендимому (Grade II) и анапластическую эпендимому (Grade III).

Первичная лимфома ЦНС (ПЛЦНС). Относительно редкая опухоль ЦНС (5–7% от всех первичных опухолей ЦНС), относящаяся, согласно онкогематологическим классификациям, к редким формам неходжкинских экстранодальных лимфом. Морфологически более чем в 90% случаев представлена В-клеточным вариантом. Различают лимфомы ЦНС у иммунокомпетентных пациентов и ВИЧ-ассоциированные лимфомы. Примерно у 15-20% больных с ПЛЦНС выявляется поражение опухолью

стекловидного тела глаза. Краткий алгоритм диагностики и лечения представлен на рисунке 6.

Первичные герминогенные (герминативно-клеточные) опухоли ЦНС. Редкая группа первичных опухолей ЦНС (0,9% от всех первичных опухолей ЦНС), встречается в основном в детском и молодом возрасте (медиана – примерно 20 лет), преобладает у лиц мужского пола (в соотношении м/ж 7:1). Гистологически все разновидности этих опухолей идентичны аналогичным семиномым и несеминомым опухолям яичка и яичника. Самой частой локализацией первичных герминативно-клеточных опухолей ЦНС является пинеальная область, что обуславливает две типичные группы симптомов: окклюзионно-гидроцефальный синдром и глазодвигательные нарушения.

По клиническому течению, формирующему подходы к лечению, разделяют герминому (устоялся также термин «чистая герминома») и негерминогенные герминативно-клеточные опухоли. При нормальных уровнях маркеров показана верификация диагноза. В соответствии с Морфологической классификацией ВОЗ опухолей ЦНС 2016г., выделяют следующие морфологические типы первичных герминативно-клеточных опухолей ЦНС:

- герминома;
- эмбриональная карцинома;
- опухоль желточного мешка;
- хориокарцинома;
- тератома:
 - зрелая;
 - незрелая;
- тератома со злокачественной трансформацией;
- смешанные герминативно-клеточные опухоли.

Первичная («чистая») герминома ЦНС. Краткий алгоритм лечения больных с первичной герминомой ЦНС:

- дооперационное обследование:
 - МРТ головного и спинного мозга с контрастированием;
 - кровь на опухолевые маркеры (АФП, ХГЧ) – должны быть в пределах нормы;
 - обследование у невролога, офтальмолога, эндокринолога;
- СТБ или прямая биопсия для верификации диагноза (при необходимости – решение вопроса о ликворшунтирующей операции);

- химиотерапия в режиме «цисплатин** + этопозид**» (см. выше) – каждые 21 день;
- после 2 курсов – контрольная МРТ головного и спинного мозга с контрастированием;
- после 4 курсов – повторный контроль: МРТ головного и спинного мозга с контрастированием; при полном или почти полном ответе на лечение – лучевая терапия в объеме облучения всей желудочковой системы (до уровня С2 шейного позвонка): РОД 1,8–2,0 Гр, СОД 24 Гр; в случае подозрения на остаточную опухоль (вероятнее всего – зрелую тератому) – до лучевой терапии решение вопроса об удалении;

Эффективность такого лечения достигает 90% в отношении 5-летней и даже 10-летней безрецидивной выживаемости, поэтому у фертильных пациентов мужского пола до начала лечения целесообразно решение вопроса о замораживании и хранении спермы.

Первичные негерминогенные герминативно-клеточные опухоли ЦНС. Еще более редкая, чем первичная герминома ЦНС, группа опухолей, внутри себя неоднородная (эмбриональная карцинома, опухоль желточного мешка, хориокарцинома, тератома (незрелая, тератома со злокачественной трансформацией), с худшим, по сравнению с чистой герминомой, прогнозом.

Краткий алгоритм лечения больных с первичными негерминогенными герминативно-клеточными опухолями ЦНС:

- дооперационное обследование:
 - МРТ головного и спинного мозга с контрастированием;
 - кровь на опухолевые маркеры (АФП, ХГЧ) – как правило, повышены;
 - обследование у невролога, офтальмолога, эндокринолога;
- химиотерапия в режиме «цисплатин** + ифосфамид** + этопозид**» (см. выше) – каждые 21 день;
- после 2 курсов – контрольная МРТ головного и спинного мозга с контрастированием, контроль опухолевых маркеров;
- после 4 курсов – повторный контроль: МРТ головного и спинного мозга с контрастированием, контроль опухолевых маркеров; при полном или почти полном ответе на лечение – лучевая терапия в объеме краниоспинального облучения: РОД 1,8–2,0 Гр, СОД 36 Гр; в случае подозрения на остаточную опухоль (вероятнее всего – одну из разновидностей тератомы) – до лучевой терапии решение вопроса об удалении;

Эффективность такого лечения достигает только 50–60% в отношении 5-летней безрецидивной выживаемости. Решение вопроса о банке спермы (до начала химиотерапии) также предоставляется семье пациента для обсуждения.

1.7 Клиническая симптоматика ПО ЦНС

Клиническая картина первичных опухолей ЦНС разнородна, определяется как природой опухоли, так и ее расположением, распространенностью. Ведущим в оценке клинической симптоматики пациентов с опухолями ЦНС является неврологический осмотр.

1. Общемозговая симптоматика.

- Головные боли
- Гипертензионно-гидроцефальный синдром

2. Очаговая неврологическая симптоматика

- симптомы выпадения /снижения функция – нарушение движений, нарушения функций черепно-мозговых нервов, нарушение чувствительности, речевые нарушения и т.п.
- судорожный синдром

1. Эндокринные нарушения (главным образом у пациентов с опухолями гипофиза и этой области, как то краниофарингиома, первичные герминативно-клеточные опухоли ЦНС и т.п.).

2. Диагностика

Дифференциальную диагностику следует проводить с неопухолевыми заболеваниями (например, псевдотуморозная форма демиелинизирующих процессов, воспалительные процессы (абсцесс головного мозга, токсоплазмоз и пр.). Кроме того, следует дифференцировать первичные и метастатические опухоли ЦНС. Современные возможности МРТ позволяют с высокой степенью достоверности как проводить дифференциальную диагностику с иными заболеваниями, так и уточнить природу первичной опухоли ЦНС

Диагноз формулируется в соответствии с классификацией ВОЗ опухолей ЦНС от 2007 или 2016 г. и включает в себя название опухоли с указанием степени злокачественности.

Формулировка диагноза и составление плана лечебных мероприятий.

В формулировку диагноза должны быть включены (**стандарт**):

- A. Гистологическая структура опухоли;
- B. Указание локализации и распространения опухолевого процесса;
- C. Указание ранее проведенных лечебных мероприятий

Составление плана лечебных мероприятий, как правило, осуществляется консилиумом с участием нейрохирургов, врачей рентгенодиагностики, и, при необходимости, с привлечением специалистов смежных специальностей (неврологов, врачей-радиологов, онкологов, офтальмологов и др.). Основанием для конкретизации плана лечебных мероприятий является необходимое сочетание верифицированных данных (рекомендация):

- рентгенодиагностические данные по критериям локализации и гистологической структуры;
- возраст пациента;
- общесоматический статус
- наличие сопутствующих заболеваний;
- избирательная гипо- и гиперчувствительность к фармакологическим препаратам.

2.1 Жалобы и анамнез

- Рекомендованы сбор анамнеза, оценка неврологического и соматического статуса, а также функционального статуса по шкале Карновского.

Уровень убедительности рекомендаций - В (уровень достоверности доказательств - IIb)

2.2 Физикальное обследование

- Рекомендуется тщательный физикальный осмотр, включающий оценку неврологического статуса и интеллектуально-мнестических нарушений.

Уровень убедительности рекомендаций - В (уровень достоверности доказательств – IIb)

2.3 Лабораторная диагностика

- Рекомендуется выполнить развернутый клинический анализ крови.

Уровень убедительности рекомендаций - С (уровень достоверности доказательств - IV)

- Рекомендуется выполнить развёрнутый биохимический анализ крови.

Уровень убедительности рекомендаций - С (уровень достоверности доказательств - IV)

- Рекомендуется выполнить общий анализ мочи.

Уровень убедительности рекомендаций - С (уровень достоверности доказательств - IV)

- Рекомендуется выполнить анализ свертывающей системы крови.

Уровень убедительности рекомендаций - С (уровень достоверности доказательств - IV)

- При подозрении на опухоль пинеальной области рекомендовано выполнить анализ крови на опухолевые маркеры – АФП, β -ХГЧ, ЛДГ.

Уровень убедительности рекомендаций - С (уровень достоверности доказательств - IV)

- Для уточнения прогноза при анапластической астроцитоме и глиобластоме дополнительно рекомендовано определение мутации гена IDH-1 и метилирования гена MGMT, при олигодендроглиоме (Grade II-III) и олигоастроцитоме (grade II-III) – коделеция 1p/19q.

Уровень убедительности рекомендаций – В (уровень достоверности доказательств IIb)

- Поскольку негерминогенные герминативно-клеточные опухоли ЦНС характеризуются повышением в плазме крови опухолевых маркеров (альфа-фетопротеин, АФП, и/или β -хорионический гонадотропин человеческий, β -ХГЧ), при подозрении на данные опухоли рекомендовано выполнение анализов крови на данные маркеры.

Уровень убедительности рекомендаций – В (уровень достоверности доказательств IIb)**2.4 Инструментальная диагностика**

- Рекомендовано проведение МРТ головного и/или спинного мозга.

Уровень убедительности рекомендаций – А (уровень достоверности доказательств Ia)

- Рекомендовано МРТ головного мозга проводить в трех проекциях в стандартных режимах (T1, T2, FLAIR, T1 + контраст).

Уровень убедительности рекомендаций – А (уровень достоверности доказательств Ia)

Комментарии: *Стандартом диагностического обследования пациентов с первичными опухолями ЦНС является выполнение магнитно-резонансной томографии (МРТ) головного мозга с контрастным усилением в режимах T1 без контрастирования, T2, T2 FLAIR, T1 с контрастированием – либо в трех проекциях, либо тонкими срезами в аксиальной проекции (в режиме SPGR). Эти методики несут максимальную диагностическую информацию о локализации, размерах, структуре опухоли, взаимоотношении ее с важными анатомическими областями головного мозга, магистральными сосудами. МР-семиотика ПО ЦНС весьма вариабельна и позволяет как дифференцировать опухолевые и неопухолевые процессы, так и предположить тот или иной гистологический диагноз. В дополнение к данным стандартным методикам обследования по показаниям могут быть выполнены компьютерная томография (КТ) без и с контрастным усилением, КТ-ангиография и/или МР-ангиография, МР-трактография, функциональная МРТ с определением двигательных зон и/или речевых корковых центров, КТ-перфузию и/или МР-перфузию. Также важным дополнительным методом обследования является ПЭТ/КТ головного мозга с аминокислотами (метионин, тирозин, холин и др.).*

- В случаях, когда МРТ не может быть выполнена (например, при наличии кардиостимуляторов или ферромагнитных имплантов) рекомендовано проведение КТ с контрастным усилением и без него.

Уровень убедительности рекомендаций – А (уровень достоверности доказательств Ia)

- Рекомендовано проведение УЗИ вен нижних конечностей.

Уровень убедительности рекомендаций – В (уровень достоверности доказательств Ib)

- Рекомендовано проведение функциональной МРТ (фМРТ двигательных зон, речевых зон) и МР-трактография; МР-ангиография, МР-спектроскопия, МР-перфузия.

Уровень убедительности рекомендаций – С (уровень достоверности доказательств IV)

- При подозрении на опухоль с риском диссеминации по оболочкам головного и спинного мозга (медуллобластома, пинеобластома, первичные герминативно-клеточные опухоли ЦНС и пр.) рекомендовано выполнить МРТ всего спинного мозга с контрастным усилением.

Уровень убедительности рекомендаций – В (уровень достоверности доказательств IIb)

- Рекомендовано проведение ПЭТ головного мозга с аминокислотами (метионином, тирозином) с целью оценки метаболической активности опухоли и повторно в процессе лечения наблюдения для оценки динамики метаболической активности.

Уровень убедительности рекомендаций – С (уровень достоверности доказательств IV)

- Рекомендовано в случаях костных опухолей проведение КТ головного мозга в дополнение к МРТ.

Уровень убедительности рекомендаций – С (уровень достоверности доказательств IV)

Комментарии: *при показаниях - КТ-перфузия, КТ-ангиография*

- Рекомендовано проведение ЭЭГ головного мозга.

Уровень убедительности рекомендаций – С (уровень достоверности доказательств IV)

- Помимо анализа крови на опухолевые маркеры для полноценной диагностики первичных герминогенных (герминативно-клеточных) опухолей ЦНС рекомендовано выполнение МРТ с контрастированием всего головного и спинного мозга, по крайней мере после морфологической (и/или по опухолевым маркерам) верификации диагноза.

Уровень убедительности рекомендаций – А (уровень достоверности доказательств Ia)

2.5 Иная диагностика

- Настоятельно рекомендована гистологическая верификация опухоли.

Уровень убедительности рекомендаций – А (уровень достоверности доказательств Ia)

- Рекомендовано консультация врача-нейрохирурга (в специализированном, хорошо оснащенном нейрохирургическом центре или отделении, с опытом лечения нейроонкологических пациентов) .

Уровень убедительности рекомендаций – С (уровень достоверности доказательств IV)

- Настоятельно рекомендован консилиум с участием врача-нейрохирурга, врача-рентгенолога, врача-радиолога и врача-онколога.

Уровень убедительности рекомендаций – С (уровень достоверности доказательств IV)

- Рекомендован осмотр врачом-офтальмологом на предмет глазодвигательных, зрительных нарушений, а также для оценки признаков внутричерепной гипертензии на глазном дне.

Уровень убедительности рекомендаций – С (уровень достоверности доказательств IV)

3. Лечение

С целью обеспечения комплексного подхода к лечению пациентов со злокачественными глиомами необходимо формирование «нейроонкологической команды» с участием врачей-нейрохирургов, врачей-радиологов, врачей-онкологов.

Для хирургического лечения или биопсии пациент должен быть помещен в специализированное нейрохирургическое учреждение с опытом нейроонкологических операций.

Стандартными лечебными процедурами у больных с первичными опухолями ЦНС в настоящее время являются хирургия, радиотерапия, противоопухолевая лекарственная терапия. В процессе лечения регулярно должен проводиться контроль его эффективности: МРТ с контрастным усилением и без него в трех проекциях (или в одной проекции с режимом SPGR с последующей реконструкцией) и в стандартных режимах (T1, T2, FLAIR, T1 + контраст). Частота выполнения зависит от гистологического диагноза и этапа лечения (см. Алгоритмы лечения). Оценка динамики опухоли проводится согласно критериям RANO^[2] (см. Приложение В4)

- В случае полной резекции глиомы Grade II и при наличии не более одного фактора риска рекомендовано динамическое наблюдение пациента (МРТ 1 раз в 3-6 месяцев или при нарастании см раздел 6 «наблюдение»).

Уровень убедительности рекомендаций – С (уровень достоверности доказательств IV)

- При узловых формах опухолей ствола мозга, экзофитном характере роста, вообще при МР-признаках полной или частичной отграниченности от структур ствола (например, при пилоидной астроцитоме), рекомендовано удаление опухоли (или открытая биопсия).

Уровень убедительности рекомендаций – С (уровень достоверности доказательств IV)

Комментарии: *Далее, в зависимости от гистологического диагноза, возраста и радикальности удаления назначается лучевая и/или противоопухолевая лекарственная терапия.*

- При диффузном характере роста опухолей ствола (например, при диффузной глиоме мозга – «диффузной понтинной глиоме») рекомендовано использование лучевой и противоопухолевой лекарственной терапии без обязательной верификации.

Уровень убедительности рекомендаций – С (уровень достоверности доказательств IV)

- При глиомах четверохолмной пластинки после разрешения гидроцефалии рекомендовано регулярное клиническое и МРТ-наблюдение (в случае прогрессирования опухоли рассматривается вопрос об удалении с последующей лучевой терапией).

Уровень убедительности рекомендаций – С (уровень достоверности доказательств IV)

- Рекомендовано при эпендимоме хирургическое удаление опухоли с максимальной резекцией опухоли.

Уровень убедительности рекомендаций – А (уровень достоверности доказательств Ia)

Комментарии: *Химиотерапия может использоваться в случаях рецидива эпендимомы (см. рис.8). Режимы химиотерапии при эпендимомах указаны в разделе 5.4*

- При установлении гистологического диагноза эпендимомы или анапластической эпендимомы рекомендовано проведение МРТ головного и спинного мозга с контрастированием (с целью определения радикальности операции и выявления возможных спинальных метастазов) и исследование спинномозговой жидкости на опухолевые клетки.

Уровень убедительности рекомендаций – А (уровень достоверности доказательств Ia)

- Как метод выбора в установлении диагноза лимфомы ЦНС рекомендована стереотаксическая биопсия (СТБ).

Уровень убедительности рекомендаций – А (уровень достоверности доказательств Ia)

- При выявлении клинически значимого повышения (ХГЧ – от 5 норм, АФП – более 2 норм) одного или обоих маркеров лечение пациента с первичной герминогенной (герминативно-клеточной) опухолью ЦНС рекомендовано начинать без гистологической верификации опухоли с химиотерапии (см. ниже 5.3.1.10.2).

Уровень убедительности рекомендаций – В (уровень достоверности доказательств IIb)

- При первичной («чистой») гермиоме ЦНС рекомендовано проведение химиотерапии в режиме «цисплатин** + этопозид**» (см. раздел 4) с последующим облучением желудочковой системы головного мозга СОД 24 Гр (при отсутствии данных за метастазирование по оболочкам спинного мозга).

Уровень убедительности рекомендаций – В (уровень достоверности доказательств IIb)

- При поражении хиазмально-селлярной области при первичной («чистой») гермиоме ЦНС рекомендован динамический контроль на всех этапах лечения уровня гормонов гипофиза с участием врача-эндокринолога (лучше – врача-нейроэндокринолога).

Уровень убедительности рекомендаций – С (уровень достоверности доказательств IV)

- При неполном удалении/биопсии глиомы Grade II или при наличии более одного фактора риска показано назначение лучевой терапией и/или химиотерапии (см. рис. 1).

Уровень убедительности рекомендаций – В (уровень достоверности доказательств IIb)

- При субэпендимарной гигантоклеточной астроцитоме (СЭГА) рекомендовано тотальное удаление опухоли.

Уровень убедительности рекомендаций – С (уровень достоверности доказательств IV)

- Пациентам с диффузным поражением СЭГА рекомендовано лечение эверолимусом**.

Уровень убедительности рекомендаций – С (уровень достоверности доказательств IV)

- Пациентам с пилоидной астроцитомой рекомендовано хирургическое удаление (при условии операбельности опухоли) с выполнением МРТ в послеоперационном периоде для оценки радикальности операции.

Уровень убедительности рекомендаций – С (уровень достоверности доказательств IV)

Комментарии: *В случае радикального удаления опухоли больному показано наблюдение. В случае остаточной опухоли показана лучевая терапия.*

- Пациентам с глиобластомой режимом выбора послеоперационного лечения является режим химиолучевой терапии с темозоломидом** (см. рис.4): химиолучевая терапия с ежедневным приемом темозоломида** (75 мг/м²) (в течение всего курса лучевой терапии – 30 фракций по 2 Гр на фракцию), с последующими 6–12 курсами темозоломида** 5/23 (см. раздел 5.4).

Уровень убедительности рекомендаций – А (уровень достоверности доказательств Ia)

- Пациентам с анапластической астроцитомой рекомендованы либо лучевая терапия с последующими курсами противоопухолевой лекарственной терапии в режиме РСV или в виде монотерапии (ломустин**, темозоломид**), либо режим химиолучевой терапии с темозоломидом** (режимы ХТ – см. раздел 3.4).

Уровень убедительности рекомендаций – В (уровень достоверности доказательств IIb)

- При наличии коделеции 1p/19q (+/- IDH-1,2 мутация) у пациентов с анапластической олигоастроцитомой и анапластической олигодендроглиомой, в послеоперационном периоде рекомендованы как лучевая терапия, так и химиотерапия (РСV или монотерапия темозоломидом** 5/23).

Уровень убедительности рекомендаций – В (уровень достоверности доказательств IIb)

Комментарии: В случае полного ответа на химиотерапию лучевая терапия у пациентов с такими опухолями может быть отложена в качестве резерва лечения при рецидиве. (см. рис.3).

- Пациентам пожилого возраста (старше 70 лет) с обширными опухолями с глиомой высокой степени злокачественности (Grade III–IV) лучевая терапия может проводиться в режиме гипофракционирования (15 фракций по 3 Гр), или назначается монотерапия темозоломидом** 5/23.

Уровень убедительности рекомендаций – С (уровень достоверности доказательств IV)

Комментарии: Назначение лучевой и противоопухолевой лекарственной терапии пациентам с низким индексом Карновского и/или с признаками внутричерепной гипертензии, большой распространенностью опухоли, решается индивидуально.

- Рекомендовано решение о выборе метода лечения пациента с рецидивом глиомы (показания к хирургии/лучевой терапии/противоопухолевой лекарственной терапии) обсуждаться мультидисциплинарной командой с участием нейрохирурга, онколога, врача-радиолога, врача-рентгенолога и других необходимых смежных специалистов.

Уровень убедительности рекомендаций – С (уровень достоверности доказательств IV)

Комментарии: Методами лечения больных с рецидивами глиом являются: повторная хирургия, системная противоопухолевая лекарственная терапия, повторное облучение и паллиативная терапия (см. рис.5). В некоторых случаях может быть предложено повторное облучение (если с момента лучевой терапии прошло не менее 8 месяцев). При небольших локальных рецидивах могут рассматриваться радиохирurgia или гипофракционированная лучевая терапия.

- В качестве противоопухолевой лекарственной терапии у пациента с рецидивами глиобластомы после первой линии лечения (химиолучевая терапия с темозоломидом**) рекомендовано назначение схем с включением бевацизумаба** (см. раздел 5.4).

Уровень убедительности рекомендаций – В (уровень достоверности доказательств IIb)

- В качестве противоопухолевой лекарственной терапии у пациента с рецидивами анапластических астроцитарных и олигодендроглиальных опухолей Grade III рекомендовано назначение темозоломида** (если ранее не использовался или если использовался, но был достаточно длительным – не менее 6 месяцев – контроль болезни без лечения). См. рис.2,3

Уровень убедительности рекомендаций – В (уровень достоверности доказательств IIb)

Комментарии: *Нитрозопроизводные могут также быть предложены, если они раньше не использовались. При ОДГ и анапластических ОА стратегия зависит от использованной ранее схемы лечения. В случае применения радиотерапии назначается химиотерапия PCV; если использовались радиотерапия и химиотерапия PCV, то предпочтение отдается химиотерапии темозоломидом**. В случае первичного лечения только химиотерапией PCV прежде всего должна обсуждаться радиотерапия.*

- При плеоморфной ксантоастроцитоме рекомендовано удаление опухоли без проведения адьювантной терапии.

Уровень убедительности рекомендаций – С (уровень достоверности доказательств IV)

- При первичной лимфоме ЦНС (ПЛЦНС) прямая операция с целью верификации диагноза рекомендована в случаях локализации опухоли в опасных для выполнения СТБ областях мозга (например, мосто-мозжечковый угол, четвертый желудочек, небольшая опухоль в проекции третьего желудочка и пр.) или с целью разрешения угрожающих жизни состояний, обусловленных большим объемом опухоли.

Уровень убедительности рекомендаций – В (уровень достоверности доказательств IIb)

- Рекомендовано лечение пациента с первичной лимфомой ЦНС осуществлять под руководством врача-онколога или врача-гематолога (см. рис.7,8).

Уровень убедительности рекомендаций – В (уровень достоверности доказательств IIb)

- Пациентам с первичной лимфомой ЦНС рекомендована химиотерапия на основе высокодозного метотрексата# (3–8 г/м², см. раздел 5.4) при возрасте пациентане старше 65 лет, индексе Карновского > 50, сохранных функциях печени и почек (см. рис.7,8).

Уровень убедительности рекомендаций – В (уровень достоверности доказательств Пв)

Комментарии: Данное лечение возможно только в стационарном режиме в условиях гематологического отделения или в стационаре химиотерапии с обязательным контролем уровня метотрексата# в крови после его введения. (см. схему на рис.8)

- В случае неполного ответа на лечение пациенту с первичной лимфомой ЦНС рекомендовано проведение лучевой терапии с облучением всего головного мозга в дозе 36 Гр (20 фракций по 1,8 Гр) с последующим проведением МРТ головы с к/у и при необходимости добавлением boost до СОД 45 Гр на сохраняющийся очаг контрастирования (см. рис.8,9).

Уровень убедительности рекомендаций – В (уровень достоверности доказательств Пв)

Комментарии: При выявлении лимфомы глаза показано дополнение лечения интравитриальным введением метотрексата# и/или лучевой терапией пораженного глазного яблока (20 фракций по 1,8 Гр).

3.1 Хирургическое лечение

Хирургическое удаление производится для максимально возможного уменьшения объема опухоли с целью разрешения внутричерепной гипертензии, уменьшения неврологического дефицита и получения достаточного количества морфологического материала.

- В послеоперационном периоде после удаления опухоли рекомендовано выполнение КТ с контрастированием и без него и/или МРТ с контрастным усилением и без него в течение 24–72 часов.

Уровень убедительности рекомендаций – А (уровень достоверности доказательств Ia)

- Рекомендовано проведение биопсии опухоли (стереотаксическая биопсия (СТБ), открытая биопсия, биопсия под навигационным контролем и др.) в случаях, когда хирургическое удаление невозможно или нецелесообразно, а также при подозрении на первичную лимфому ЦНС.

Уровень убедительности рекомендаций – А (уровень достоверности доказательств Ia)

- При глиоматозе головного мозга рекомендована верификация диагноза путем СТБ, так как от гистологического диагноза может зависеть выбор лечебной тактики

(например, при олигодендроглиальных опухолях, как обычно, показано определение коделеции 1p/19q, при ее выявлении – назначение химиотерапии на основе нитрозопроизводных).

Уровень убедительности рекомендаций – С (уровень достоверности доказательств IV)

Комментарии: *Могут рассматриваться три подхода: наблюдение (если у больного нет клинических симптомов заболевания), химиотерапия (PCV/ломустин**/темозоломид**), и ЛТ головного мозга, в зависимости от клинической ситуации, данных нейровизуализации, морфологии, иммуногистохимических и молекулярно-генетических маркеров и мнения специалистов.*

- В исключительных случаях, например, у пациентов пожилого возраста, пациентов с грубой неврологической симптоматикой, при расположении опухоли в жизненно важных структурах (в том числе, в стволе мозга), противоопухолевая лекарственная терапия и/или лучевая терапия могут планироваться на основании данных нейровизуализации и клинической картины по решению консилиума с участием нейрохирургов, онкологов, радиологов, врачей рентгенодиагностики, и, при необходимости, с привлечением специалистов смежных специальностей (неврологов, врачей-радиологов, онкологов, офтальмологов и др.).

Уровень убедительности рекомендаций – С (уровень достоверности доказательств IV)

3.2 Лучевая терапия

Дистанционные методы лучевого лечения, или лучевая терапия (ЛТ), являются основным компонентом лечения большинства пациентов с опухолями ЦНС.

Лучевое лечение используется как самостоятельный метод лечения, либо после хирургического удаления/биопсии опухоли, при возникновении рецидива/продолженного роста опухоли. ЛТ может проводиться как на область опухоли (на остаточную опухоль или на ложе опухоли), так и на пути возможного метастазирования (например – краниоспинальное облучение в лечении медуллобластомы), а также в качестве boost терапии (дополнительное облучение опухоли/ложе опухоли). Золотым стандартом лучевого лечения является применение стереотаксической техники облучения, которая позволяет осуществить максимально безопасное подведение дозы на область опухоли с минимально-возможной лучевой нагрузкой на здоровые ткани.

- Пациентам с крупными и/или диффузно-растущими опухолями различной гистологической природы (в основном глиомы grade I-IV, менингиомы, невриномы и пр), а также при проведении облучения путей возможного метастазирования опухоли (медуллобластомы, герминомы, анапластические эпендимомы и пр) рекомендован режим стандартного фракционирования (1 сеанс в день с разовой очаговой дозой (РОД) 1,8–2,2 Гр до суммарной очаговой дозы (СОД) 24-70 Гр).

Уровень убедительности рекомендаций – А (уровень достоверности доказательств Ia)

- Пациентам с небольшими опухолями (до 3 см в максимальном измерении), имеющими четкие границы, которые располагаются вдали от критических структур (глиомы (пилоидные астроцитомы, эпендимомы), менингиомы, невриномы, параганглиомы, аденомы гипофиза, параганглиомы, краниофарингиомы и пр.) рекомендовано радиохирургическое лечение – одномоментное подведение высокой дозы (более 12 Гр) с использованием стереотаксической техники.

Уровень убедительности рекомендаций – С (уровень достоверности доказательств IV)

- Режим гипофракционирования (РОД 3 и более Гр, количество сеансов – 2 и более, СОД 15 и более Гр), также, как и радиохирургия, требует применения стереотаксической техники облучения. Данный режим, чаще всего используется у пациентов с опухолями, имеющими четкие границы либо с минимальной зоной возможной инфильтрации тканей (до 3-5 мм), а также у пациентов с образованиями более 3 см и/или с опухолями, располагающимися вблизи критических структур мозга. Режим гипофракционирования может быть использован при лечении глиом, эпендимом, менингиом, аденом гипофиза и пр.

Уровень убедительности рекомендаций – С (уровень достоверности доказательств IV)

- При лечении злокачественных опухолей (Grade III–IV), ЛТ рекомендовано начинать в сроки до 6 недель после операции, в ряде случаев комбинируя ее с противоопухолевой лекарственной терапией (см. 5.3. Противоопухолевая лекарственная терапия).

Уровень убедительности рекомендаций – С (уровень достоверности доказательств IV)

- При планировании лучевой терапии для уточнения границ остаточной опухоли рекомендовано использовать данные МРТ с контрастом, а также, при

необходимости, ПЭТ/КТ головного мозга с аминокислотами (метионин, тирозин, холин и др.).

Уровень убедительности рекомендаций – С (уровень достоверности доказательств IV)

- При первом контроле (в течение 1 мес.) после лучевого лечения глиомы, можно наблюдать феномен псевдопрогрессии: увеличение контрастируемой части опухоли при отсутствии нарастания неврологической симптоматики и стабильных дозах кортикостероидов. В таком случае рекомендован МРТ-контроль через 1-3 мес. (суммарно 2–3 мес. после завершения лучевой терапии) с целью окончательной оценки динамики болезни.
- Через месяцы и годы после проведения ЛТ возможно возникновение постлучевых повреждений вещества головного мозга, в том числе лучевого некроза. В таких ситуациях необходим анализ методики облучения (РОД, СОД) и сопоставление объема облучения с данными МРТ до и после лучевого лечения. Для дифференциации постлучевых осложнений и рецидива опухоли целесообразно использование дополнительного к МРТ с контрастированием, ПЭТ/КТ головного мозга с аминокислотами (метионин, тирозин, холин и др.), МР-спектроскопии, КТ-перфузии и др.

Уровень убедительности рекомендаций – С (уровень достоверности доказательств IV)

3.3 Противоопухолевая лекарственная терапия первичных опухолей ЦНС

Показания и выбор схемы противоопухолевой лекарственной терапии зависят от гистологического диагноза: глиальные опухоли, медуллобластома, первичная лимфома ЦНС, первичные герминогенные опухоли ЦНС, паренхиматозные опухоли шишковидной железы (пинеобластома и пинеоцитомы с промежуточной дифференцировкой), хориоидкарцинома и др. Основные режимы противоопухолевой лекарственной терапии первичных опухолей ЦНС:

Глиомы

1. РСV: ломустин** (CCNU) 100 мг/м² – день 1 +винкристин** 1,5 мг/м² – дни 1, 8+прокарбазин** 70 мг/м² – дни 8–21; каждые 6 недель;
2. Ломустин** (CCNU): 110 мг/м² – день 1; каждые 6 недель
3. Темозоломид** 5/23: 150–200 мг/м² – дни 1–5; каждые 28 дней;

4. Темозоломид** в составе химиолучевой терапии: 75 мг/м^2 – во все дни лучевой терапии
5. Темозоломид** + цисплатин**/карбоплатин# (карбоплатин# 3 AUC или цисплатин** 80 мг/м^2 – день 1)+ темозоломид** 150 – 200 мг/м^2 – дни 1–5; каждые 4 недели;
6. Темозоломид** 7/7: 100 мг/м^2 -1-8 и 15-22 дни курса, повтор каждые 28 дней
7. Бевацизумаб** 5 – 10 мг/кг – дни 1, 15 + иринотекан# 200 мг/м^2 – дни 1, 15; каждые 28 дней;
8. Бевацизумаб** 5 – 10 мг/кг – дни 1, 15,29 +ломустин** 90 мг/м^2 день 1; каждые 6 недель;
9. Бевацизумаб** 5 – 10 мг/кг – дни 1, 15; ломустин** 40 мг – 1,8,15,22 дни; каждые 6 недель
10. Бевацизумаб** 5 – 10 мг/кг – дни 1, 15; каждые 28 дней

Первичная лимфома головного мозга

1. Метотрексат# 3 – 8 г/м^2 , (+ сакцифинат кальция $0,5 \text{ мг/кг}$ внутривенно, каждые 6 часов, начиная через 24 часа после введения метотрексата# и под контролем снижения его концентрации в крови) + дексаметазон** 8 мг/сутки – дни 1–3; каждые 3 недели. Проводится только в стационарных условиях гематологического отделения или опытного отделения химиотерапии
2. Ритуксимаб# 375 мг/м^2 , каждые 3 недели;
3. Темозоломид** 150 – 200 мг/м^2 – дни 1–5; каждые 28 дней + ритуксимаб# – 375 г/м^2 , каждые 3 недели.
4. Темозоломид** 150 – 200 мг/м^2 – дни 1–5; каждые 28 дней

Первичные герминативно-клеточные опухоли ЦНС

Первичная герминома ЦНС (а также хориодкарцинома):

1. Цисплатин** 25 мг/м^2 – дни 1–4 + этопозид** 80 мг/м^2 – дни 1–4; каждые 21 день

Негерминогенные герминативно-клеточные опухоли ЦНС:

2. Цисплатин** 20 мг/м^2 – дни 1–5 + этопозид** 80 мг/м^2 – дни 1–5 +ифосфамид** 1500 мг/м^2 – дни 1, 3, 5; каждые 3–4 недели, в зависимости от картины крови

Медуллобластома , пинеобластома:

1. Цисплатин** 20 мг/м² – дни 1–4; этопозид** 80 мг/м² – дни 1–4; циклофосфамид** 600 мг/м² – день 4; каждые 4–6 недель, всего 6 курсов лечения.

3.4 Сопроводительная терапия

3.4.1 Кортикостероидная и дегидратационная терапия

- При наличии нарастающего неврологического дефицита и признаках отека мозга (головная боль, спутанность сознания) рекомендовано назначение глюкокортикостероидов (дексаметазон**, преднизолон** и др.).

Уровень убедительности рекомендаций – В (уровень достоверности доказательств IIb)

- В случае подозрения на лимфому использование кортикостероидов не желательно до гистологической верификации, за исключением ситуаций, когда отек и дислокация головного мозга угрожают жизни больного.

Уровень убедительности рекомендаций – В (уровень достоверности доказательств IIb)

- Дозы кортикостероидной терапии зависят от выраженности симптоматики. Подбирается минимальная необходимая доза. После регресса симптомов необходимо постепенное снижение дозировки, при отсутствии возобновления симптомов – до полной отмены.
- Одновременно с кортикостероидной терапией необходимо использовать гастропротекторы (H₂-гистаминные блокаторы или блокаторы протонной помпы).

Уровень убедительности рекомендаций – А (уровень достоверности доказательств Ia)

- Салуретики (фуросемид**), осмотические диуретики (маннитол**) используются при выраженном отеке и дислокации мозга в комплексе с кортикостероидами в условиях отделений интенсивной терапии.

Уровень убедительности рекомендаций – В (уровень достоверности доказательств IIb)

3.4.2 Противосудорожная терапия

- В случаях наличия у пациентов судорожного синдрома (в т.ч. в анамнезе) или признаков эпилептиформной активности на ЭЭГ рекомендовано назначение антиконвульсантов.

Уровень убедительности рекомендаций – В (уровень достоверности доказательств IIb)

- У пациентов, которым предполагается проведение химиотерапии, рекомендовано использование антиконвульсантов, не индуцирующих ферменты печени (вальпроевая кислота**, ламотриджин, леветирацетам**), использование карбамазепина**, дифенина, фенобарбитала** и др.) не рекомендовано.

Уровень убедительности рекомендаций – В (уровень достоверности доказательств IIb)

- Профилактическое применение антиконвульсантов у пациентов без истории эпилептических приступов не рекомендовано.

Уровень убедительности рекомендаций – В (уровень достоверности доказательств IIb)**3.4.3 Обезболивающая терапия**

- Головную боль у пациентов с опухолями мозга рекомендовано купировать преимущественно стероидной терапией, но важно, чтобы при подозрении на ПЛ ЦНС кортикостероиды не назначались до верификации диагноза.

Уровень убедительности рекомендаций – В (уровень достоверности доказательств IIb)

- При нейропатических болях рекомендуется консультация невролога и/или психиатра.

Уровень убедительности рекомендаций – В (уровень достоверности доказательств IIb)

Комментарии: В остальных случаях используются нестероидные противовоспалительные препараты (НПВП), трамадол**.

- Рекомендуется отмена НПВП за 5–7 суток до операции для снижения риска периперационного кровотечения или же контроль гемостаза с использованием тромбоэластограммы.

Уровень убедительности рекомендаций – В (уровень достоверности доказательств IIb)

- Пациентам с болевым синдромом, обусловленным поражением спинного мозга и/или позвоночника, рекомендовано применение наркотических препаратов (тримеперидин**, фентанил** и пр.).

Уровень убедительности рекомендаций – В (уровень достоверности доказательств IIb)

3.4.4 Коррекция гемостаза

- В периоперационном периоде для предупреждения ТЭЛА, начиная с третьих суток после операции, рекомендовано назначение низкомолекулярных гепаринов (надропарин кальция, эноксапарин натрия**, далтепарин натрия и др.).

Уровень убедительности рекомендаций – В (уровень достоверности доказательств IIb)

- При постоянном использовании пациентами антикоагулянтов/антиагрегантов (варфарин**, клопидогрел**, ацетилсалициловая кислота**, фениндион, аценокумарол и т.п.) рекомендовано переводение на низкомолекулярные гепарины (например, под контролем тромбоэластограммы перед операцией) не менее чем за 7 суток до операции с последующей отменой гепаринов за 12–24 часа до операции и восстановлением через одни – двое суток.

Уровень убедительности рекомендаций – В (уровень достоверности доказательств IIb)

- При выявлении в процессе лекарственной терапии тромбозов вен нижних конечностей, рекомендована терапия прямыми антикоагулянтами и решение вопроса о необходимости установки КАВА-фильтра, назначается.

Уровень убедительности рекомендаций – В (уровень достоверности доказательств IIb)

Комментарии: По завершении приема прямых антикоагулянтов лекарственную терапию опухоли можно возобновить, назначаются непрямые антикоагулянты на период 3-6 мес. с соблюдением осторожности при развитии тромбоцитопении.

4. Реабилитация

- Рекомендуется проводить реабилитацию, ориентируясь на общие принципы реабилитации пациентов после проведенных хирургических вмешательств и/или лучевой терапии и/или химиотерапии.

Уровень убедительности рекомендаций - С (уровень достоверности доказательств – IV)

5. Профилактика и диспансерное наблюдение

- Рекомендовано регулярное выполнение МРТ головного мозга (в трех проекциях в стандартных режимах – T1, T2, FLAIR, T1 + контраст) (для отдельных патологий – также и МРТ всех отделов спинного мозга) с контрастированием.

Уровень убедительности рекомендаций – А (уровень достоверности доказательств Ia)

- Рекомендовано оценку МР-данных производить в соответствии с критериями эффективности лечения RANO* (см приложение).

Уровень убедительности рекомендаций – В (уровень достоверности доказательств Ib)

- Для пациентов с глиомами grade I-II выполняется каждые 3-6 мес., grade III-IV – каждые 2-3 мес. При первичной лимфоме ЦНС – каждые 2-4 мес. При первичных герминативно-клеточных опухолях эпендимоме, медуллобластоме, пинеобластоме выполняется МРТ головного мозга с контрастированием и МРТ всех отделов спинного мозга с контрастированием: каждые 2-3 месяца в течение первых 2 лет наблюдения, затем каждые 4-6 месяцев в течение 3-го и 4-го годов наблюдения, затем – 1 раз в год или при выявлении неврологической симптоматики. У больных с первичными негерминогенными герминативно-клеточными опухолями так же проводится контроль опухолевых маркеров.

Уровень убедительности рекомендаций – В (уровень достоверности доказательств Ib)

- После завершения лечения пациента с первичной негерминогенной герминативно-клеточной опухолью ЦНС рекомендовано контрольную МРТ головного и спинного мозга проводить каждые 3 месяца (+ контроль опухолевых маркеров) в течение первых 2 лет наблюдения, затем каждые 6 месяцев в течение 3-го и 4-го годов наблюдения, затем – 1 раз в год или при выявлении неврологической симптоматики.

Уровень убедительности рекомендаций – С (уровень достоверности доказательств IV)

- После завершения лечения пациента с первичной («чистой») герминомой ЦНС рекомендовано проводить контрольную МРТ головного и спинного мозга каждые 3 месяца в течение первого года наблюдения, затем каждые 6 месяцев в течение 2-го и 3-го годов наблюдения, затем – 1 раз в год или при выявлении неврологической симптоматики.

Уровень убедительности рекомендаций – В (уровень достоверности доказательств Ib)

- Пациентам с глиомой высокой степени злокачественности (Grade III–IV) после окончания курса лучевой терапии рекомендовано проводить контрольные МРТ со следующей периодичностью – на 2-й – 4-й неделе, а затем каждые 3 месяца в течение 1-года, далее – 1 раз в 3-6 месяцев – в течение 2-3 лет.

Уровень убедительности рекомендаций – А (уровень достоверности доказательств Ia)

- После завершения лечения пациента с эпендимомой рекомендовано контрольные обследования (МРТ головного и спинного мозга с контрастированием и клиническое обследование) проводить не реже 1 раза в 3 месяца на протяжении первого года наблюдения, затем при отсутствии данных за прогрессирование – не реже 1 раза в 6 месяцев.

Уровень убедительности рекомендаций – А (уровень достоверности доказательств Ia)

Комментарии: В случае прогрессирования в виде солитарного очага рассматривается вопрос о повторной операции или, при небольших размерах рецидива, о радиохирургии.

- В случае достижения полной ремиссии первичной лимфомы ЦНС после проведения противоопухолевой лекарственной терапии в течение года от верификации диагноза рекомендовано наблюдение пациента врачом-онкологом или врачом-гематологом

Уровень убедительности рекомендаций – В (уровень достоверности доказательств Ib)

- В случае выполнения максимальной резекции эпендимомы рекомендовано наблюдение пациента (при отсутствии признаков метастазирования в виде наличия клеток опухоли в ликворе или спинальных метастазов на МРТ спинного мозга с контрастом). Если же радикальная операция невыполнима или после операции есть остаточная опухоль, адъювантным методом лечения является лучевая терапия, объем которой определяется выявленной распространенностью опухоли: см. схему на рис.7.

Уровень убедительности рекомендаций – В (уровень достоверности доказательств Ib)

- При рецидивах лимфомы ЦНС решение о методе лечения рекомендовано принимать исходя из нескольких параметров: времени с момента первичной верификации,

продолжительности ремиссии, общего состояния пациента, распространенности опухоли на момент рецидива (см. рис. 9).

Уровень убедительности рекомендаций – В (уровень достоверности доказательств IIb)

Схемы алгоритмов лечения первичных опухолей головного мозга соответственно различным гистологическим группам приведены в приложении А3.

6. Дополнительная информация, влияющая на течение и исход заболевания

Критерии оценки качества медицинской помощи

№	Критерии качества		
Этап постановки диагноза			
1	Выполнен неврологический осмотр	Да	Нет
2	Выполнен офтальмологический осмотр	Да	Нет
3	Выполнен оториноларингологический осмотр	Да	Нет
4	Выполнена МРТ головного мозга и/или спинного мозга с контрастным усилением	Да	Нет
5	Выполнена КТ головного мозга с контрастным усилением	Да	Нет
6	Выполнен просмотр/пересмотр гистологических препаратов врачом-патологоанатомом в медицинской организации, оказывающей онкологическую помощь (при установлении диагноза)	Да	Нет
Этап лечения. Наблюдение.			
1	Выполнена консультация нейрохирурга (обследования с интервалом 3-6-12-24 месяца).	Да	Нет

№	Критерии качества		
2	Соблюдены интервалы динамического наблюдения с контролем МРТ головного и/или спинного мозга с контрастным усилением и/или КТ головного мозга с контрастным усилением (исследования с интервалом 3-6-12-24 месяца)	Да	Нет
Этап лечения. Хирургическое лечение.			
1	Выполнен общий анализ крови с подсчетом лейкоцитарной формулы, биохимический анализ крови (мочевина, креатинин, общий белок, альбумин, общий билирубин, АЛТ, АСТ, ЛДГ, натрий, калий, хлор), общий анализ мочи	Да	Нет
2	Выполнены анализы на инфекции – RW, антитела к вирусам гепатита В и С, ВИЧ.	Да	Нет
3	Выполнены анализы свертывающей системы крови	Да	Нет
4	Операция выполнена в специализированной операционной	Да	Нет
5	Операция выполнена микрохирургическим методом	Да	Нет
6	Выполнена костно-пластическая трепанация.	Да	Нет
7	Операция выполнена с использованием интраоперационного нейрофизиологического мониторинга	Да	Нет
8	Выполнено тотальное удаление опухоли	Да	Нет
9	Отсутствие послеоперационной ликвореи	Да	Нет

№	Критерии качества		
10	Отсутствие послеоперационного менингита	Да	Нет
11	Выполнено цитологическое исследование спинномозговой жидкости на наличие опухолевых клеток не ранее 10 дня и не позднее 21 дня от момента хирургического лечения (при хирургическом вмешательстве)	Да	Нет
12	Выполнено морфологическое исследование опухолевой ткани до момента завершения хирургического вмешательства (при хирургическом вмешательстве)	Да	Нет
13	Выполнено морфологическое (гистологическое) и иммуногистохимическое исследование удаленных тканей (при хирургическом вмешательстве)	Да	Нет
14	Выполнена повторная компьютерная томография головного мозга не позднее 24 часов от момента завершения хирургического вмешательства (при хирургическом вмешательстве)	Да	Нет
15	Выполнена повторная магнитно-резонансная томография головного мозга и/или спинного мозга с контрастированием не позднее 72 часов от момента завершения хирургического вмешательства (при хирургическом вмешательстве)	Да	Нет
Этап лечения. Лучевое лечение			
1	Проведена лучевая терапия радиотерапия	Да	Нет
2	Проведена противоопухолевая лекарственная терапия	Да	Нет

№	Критерии качества		
3	Соблюдены интервалы между курсами противоопухолевой лекарственной терапии	Да	Нет
Этап постлечебного наблюдения			
1	Выполнена консультация нейрохирурга, радиолога, онколога (обследования с интервалом 3-6-12-24 месяца).	Да	Нет
2	Соблюдены интервалы динамического наблюдения с контролем МРТ исследования с интервалом 3-6-12-24 месяца	Да	Нет

Список литературы

1. Ostrom QT, Gittleman H, Liao P, Rouse C, Chen Y, Dowling J, Wolinsky Y, Kruchko C, Barnholtz-Sloan J. CBTRUS statistical report: primary brain and central nervous system tumors diagnosed in the United States in 2007-2011. *Neuro Oncol.* 2014 Oct;16 Suppl 4:iv1-63. doi: 10.1093
2. The 2016 World Health Organization Classification of Tumors of the Central Nervous System: a summary // *Acta Neuropathol.* 2016 Jun;131(6):803-20. doi: 10.1007/s00401-016-1545-1. Epub 2016 May 9.
3. Неврология. Национальное руководство /Под ред. Гусева Е.И., Коновалова А.Н., Скворцовой В.И., Гехт А.Б. – М.: ГЭОТАР-Медиа, 2009
4. Онкология: национальное руководство / под ред. Чиссова В.И., Давыдова М.И. — М.: ГЭОТАР-Медиа, 2008.
5. В.Н. Корниенко, И.Н. Пронин Диагностическая нейрорадиология комплект в 4-х томах. – Издательство Москва, 2008-2012гг.
6. Лошаков В.А., Жуков В.Ю., Пронин И.Н., Лубнин А.Ю., Щекутьев Г.А., Буклина С.Б., Хить М.А. Планирование хирургического доступа при удалении внутримозговых опухолей больших полушарий с использованием фМРТ,

- навигационных систем и электрофизиологического мониторинга / Журнал вопросы нейрохирургии им. академика Н.Н. Бурденко. – 2010. - № 2. - С. 9-13.
7. De Witt Hamer P.C., Robles S.G., Zwinderman A.H. et al. Impact of intraoperative stimulation brain mapping on glioma surgery outcome: a meta-analysis — Neurooncology, Nov 2011, Volume 13, Supplement 3
 8. Практические рекомендации по лечению злокачественных опухолей Российского общества клинической онкологии (RUSSCO). – Москва, 2015
 9. Stummer W, Pichlmeier U, Meinel T, Wiestler OD, Zanella F, Reulen HJ. ALA-Glioma Study Group. Fluorescence-guided surgery with 5-aminolevulinic acid for resection of malignant glioma: a randomised controlled multicentre phase III trial. *Lancet Oncol* 2006;7(5): 392–401.
 10. С.А. Горяйнов, А.А. ПОТАПОВ, Д.И. ПИЦХЕЛАУРИ, Г.Л. КОБЯКОВ, к.м.н. В.А. ОХЛОПКОВ, А.Г. ГАВРИЛОВ, В.А. ШУРХАЙ, В.Ю. ЖУКОВ, Л.В. ШИШКИНА, В.Б. ЛОЩЕНОВ, Т.А. САВЕЛЬЕВА, С.Г. КУЗЬМИН, А.П. ЧУМАКОВА, А. SPALLONE Интраоперационная флуоресцентная диагностика и лазерная спектроскопия при повторных операциях по поводу глиом головного мозга. - Журн. вопр. нейрохирургии им. Н.Н.Бурденко. 2: 18-25. 2014.
 11. Меликян А.Г. Стереотаксические методы в диагностике и лечении опухолей головного мозга: Дисс. докт. мед. наук. – М., 1997.
 12. Г.Л.Кобяков Химиотерапия в комплексном лечении больных с первичными злокачественными опухолями головного мозга. – диссертация на соискание ученой степени доктора медицинских наук. – Москва, 2012
 13. Wen PY, Macdonald DR, Reardon DM et al (2010) Draft proposal for an updated response assessment criteria for high grade gliomas, Response Assessment in Neuro-Oncology (RANO) Working Group. *J Clin Oncol* 28:1963–1972
 14. Stupp R, Hegi ME, Mason WP, van den Bent MJ, Taphoorn MJ, Janzer RC, Ludwin SK, Allgeier A, Fisher B, Belanger K, Hau P, Brandes AA, Gijtenbeek J, Marosi C, Vecht CJ, Mokhtari K, Wesseling P, Villa S, Eisenhauer E, Gorlia T, Weller M, Lacombe D, Cairncross JG, Mirimanoff RO Effects of radiotherapy with concomitant and adjuvant temozolomide versus radiotherapy alone on survival in glioblastoma in a randomised phase III study: 5-year analysis of the EORTC-NCIC trial.; European Organisation for Research and Treatment of Cancer Brain Tumour and Radiation Oncology Groups; National Cancer Institute of Canada Clinical Trials Group. *Lancet Oncol.* 2009 May;10(5):459-66.

15. Kunshner L. J., Lang F. F. Medulloblastoma // Youmans Neurological Surgery / ed. by H. R. Winn. — 5th edition. — Philadelphia, PA: SAUNDERS, 2004. — Vol. 1. — P. 1031—1042. — ISBN 0-7216-8291-X.
16. Vredenburgh JJ, Desjardins A, Herndon JE 2nd, Dowell JM, Reardon DA, Quinn JA, Rich JN, Sathornsumetee S, Gururangan S, Wagner M, Bigner DD, Friedman AH, Friedman HS. Phase II trial of bevacizumab and irinotecan in recurrent malignant glioma. *Clin Cancer Res.* 2007 Feb 15;13(4):1253-9.
17. Friedman HS, Prados MD, Wen PY et al (2009) Bevacizumab alone and in combination with irinotecan in recurrent glioblastoma. *J Clin Oncol* 27:4733–4740
18. Taal W, Oosterkamp HM, Walenkamp AM, Dubbink HJ, Beerepoot LV, Hanse MC, Buter J, Honkoop AH, Boerman D, de Vos FY, Dinjens WN, Enting RH, Taphoorn MJ, van den Bergmortel FW, Jansen RL, Brandsma D, Bromberg JE, van Heuvel I, Vernhout RM, van der Holt B, van den Bent MJ. Single-agent bevacizumab or lomustine versus a combination of bevacizumab plus lomustine in patients with recurrent glioblastoma (BELOB trial): a randomised controlled phase 2 trial. *Lancet Oncol.* 2014 Aug;15(9):943-53. doi: 10.1016/S1470-2045(14)70314-6.
19. Wirsching HG, Galanis E, Weller M. Glioblastoma. *Handb Clin Neurol.* 2016;134:381-97. doi: 10.1016/B978-0-12-802997-8.00023-2. Review.
20. DeAngelis LM, Seiferheld W, Schold SC, et al: Combination chemotherapy and radiotherapy for primary central nervous system lymphoma: Radiation Therapy Oncology Group Study 93-10. *J Clin Oncol* 20:4643-4648, 2002
21. Angelov L., Doolittle N., Kraemer D. et al. Blood-Brain Barrier Disruption and Intra-Arterial Methotrexate-Based Therapy for Newly Diagnosed Primary CNS Lymphoma: A Multi-Institutional Experience. // *JCO* Jul 20 2009: 3503-3509
22. Мазеркина Н.А. Эндокринные нарушения после комплексной терапии злокачественных опухолей хиазмально-селлярной области и задней черепной ямки у детей. Дисс. докт.мед.наук – Москва, 2006.
23. Kortmann RD Current concepts and future strategies in the management of intracranial germinoma. *Expert Rev Anticancer Ther.* 2014;14:105–119.

Приложение А1. Состав рабочей группы

1. Абсалямова О.В.² кандидат медицинских наук, заведующая дневным стационаром ФГАУ «ННПЦ нейрохирургии им. Н.Н. Бурденко» Минздрава России
2. Бекашев А.Х.¹ – доктор медицинских наук, профессор, зав. отделением нейрохирургии ФГБУ «НМИЦ онкологии им. Н.Н. Блохина» Минздрава России
3. Голанов А.В.¹ член-корр. РАН, профессор, д.м.н., заведующий отделением радиологии и радиохирургии ФГАУ «ННПЦ нейрохирургии им. Н.Н. Бурденко» Минздрава России
4. Кобяков Г.Л.¹ – доктор медицинских наук, ведущий научный сотрудник ФГАУ «ННПЦ нейрохирургии им. Н.Н. Бурденко» Минздрава России.
5. Коновалов А.Н.¹ – академик РАН, профессор, д.м.н., научный руководитель ФГАУ «ННПЦ нейрохирургии им. Н.Н. Бурденко» Минздрава России
6. Кривошапкин А.Л. член-корр. РАН, профессор, д.м.н., Заведующий отделением нейрохирургии Европейского медицинского центра, Москва
7. Насхлеташвили Д.Р.² – кандидат медицинских наук, старший научный сотрудник ФГБУ «НМИЦ онкологии им. Н.Н. Блохина» Минздрава России
8. Пицхелаури Д.И.¹ доктор медицинских наук, заведующий отделением внутримозговых опухолей ФГАУ «ННПЦ нейрохирургии им. Н.Н. Бурденко» Минздрава России
9. Потапов А.А.¹ – академик РАН, профессор, д.м.н., директор ФГАУ «ННПЦ нейрохирургии им. Н.Н. Бурденко» Минздрава России
10. Смолин А.В.² кандидат медицинских наук, Начальник радиологического центра, Главный военный клинический госпиталь имени акад. Н.Н. Бурденко, к.м.н., Москва.
11. Трунин Ю.Ю. кандидат медицинских наук, старший научный сотрудник, ФГАУ «ННПЦ нейрохирургии им. Н.Н. Бурденко» Минздрава России

¹ – Участники рабочей группы являются членами АНР. ² – участники рабочей группы являются членами ассоциации онкологов России. **Конфликт интересов отсутствует.**

Приложение А2. Методология разработки клинических рекомендаций

Целевая аудитория клинических рекомендаций:

1. Врачи – нейрохирурги,
2. Врач-неврологи,
3. Врач-онкологи, химиотерапевты
4. Врачи-рентгенодиагностики и врачи-радиологи;
5. Врачи-патоморфологи
6. Студенты медицинских ВУЗов, ординаторы, аспиранты.

Таблица П1 - Уровни достоверности доказательности

<u>Стандарт</u>	Общепризнанные принципы диагностики и лечения, которые могут рассматриваться в качестве обязательной лечебной тактики (эффективность подтверждена несколькими рандомизированными исследованиями, мета-анализами или когортными клиническими исследованиями).
<u>Рекомендация</u>	Лечебные и диагностические мероприятия, рекомендованные к использованию большинством экспертов по данным вопросам. Могут рассматриваться как варианты выбора лечения в конкретных клинических ситуациях (эффективность подтверждена отдельными рандомизированными исследованиями или когортными клиническими исследованиями).
<u>Опция</u>	Лечебные или диагностические мероприятия, которые могут быть полезны (эффективность подтверждена мнением отдельных экспертов, в отдельных клинических случаях).
<u>Не рекомендуется</u>	Лечебные и диагностические мероприятия, не имеющие положительного эффекта или могущие принести вред (любой уровень подтверждения).

Таблица П2 - Уровни убедительности рекомендаций

Уровень убедительности	Основание рекомендации
-------------------------------	-------------------------------

А	Основана на клинических исследованиях хорошего качества, по своей тематике непосредственно применимых к данной специфической рекомендации, включающих по меньшей мере одно РКИ
В	Основана на результатах клинических исследований хорошего дизайна, но без рандомизации
С	Составлена при отсутствии клинических исследований хорошего качества, непосредственно применимых к данной рекомендации

Порядок обновления клинических рекомендаций

Клинические рекомендации обновляются не реже, чем 1 раз в 2 года.

Приложение А3. Связанные документы

Данные клинические рекомендации разработаны с учётом следующих нормативно-правовых документов:

1. Федеральный закон N 323-ФЗ «Об основах охраны здоровья граждан в Российской Федерации. Москва. 2013.
2. Приказ Минздрава России от 15 ноября 2012 г. N 931н «Об утверждении порядка оказания медицинской помощи взрослому населению по профилю "Нейрохирургия».
3. Приказ Минздрава России от 7 июля 2015 г. N 422ан "Об утверждении критериев оценки качества медицинской помощи"
4. Приказ Министерства здравоохранения Российской Федерации от 15 ноября 2012 г. № 915н "Об утверждении Порядка оказания медицинской помощи населению по профилю "онкология"

Форма помощи

Проведение диагностических и лечебных мероприятий пациентам при первичных опухолях ЦНС может носить как **плановый характер, так и неотложный**. Неотложные мероприятия осуществляются в случае развития гипертензионно-гидроцефального синдрома, признаков вклинения головного мозга, кровоизлияния в опухоль.

Условия оказания медицинских услуг

Проведение диагностических мероприятий на этапе постановки диагноза и в период наблюдения или между этапами лечения, а также предоперационные обследования, в том числе лабораторные, осуществляются в амбулаторных условиях. Проведение хирургического лечения осуществляется в условиях специализированного нейрохирургического стационара, имеющего нейрохирургическую операционную и оснащенного в соответствии с Приказом Минздрава России от 15 ноября 2012 г. N 931н «Об утверждении порядка оказания медицинской помощи взрослому населению по профилю "Нейрохирургия», имеющего опыт проведения рассматриваемого вида хирургических операций и специалистов, прошедших специализированную подготовку и имеющих опыт работы не менее 5 лет.

Проведение лучевого (радиохирургического) лечения возможно как в стационарных, так и в амбулаторных условиях или условиях дневного стационара.

Приложение Б. Алгоритмы ведения пациента

Рисунок 1. Алгоритм лечения глиом Grade I–II. (см. 3.3.1.1)

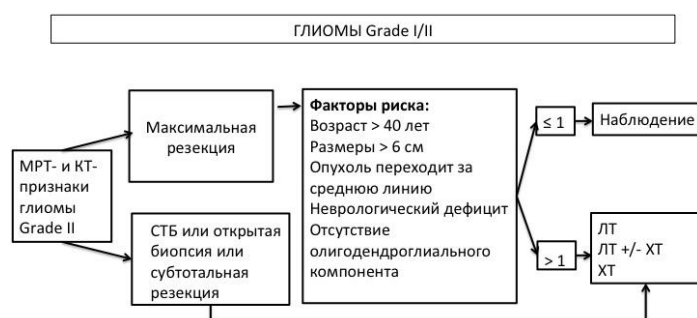


Рисунок 2. Алгоритм лечения злокачественных глиом (часть 1). см. 3.3.1.2

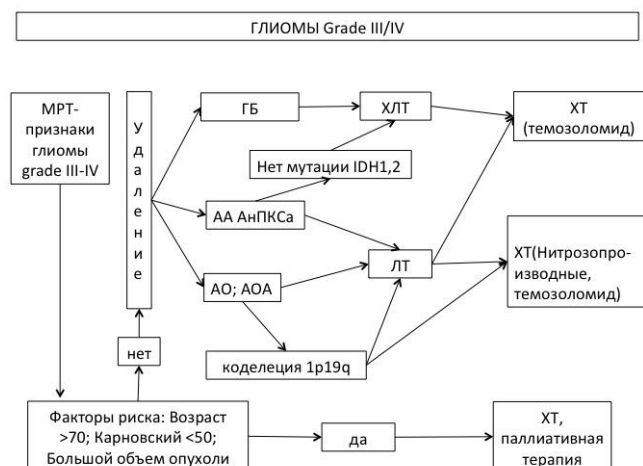


Рисунок 3. Алгоритм лечения злокачественных глиом (часть 2). см. 3.3.1.2

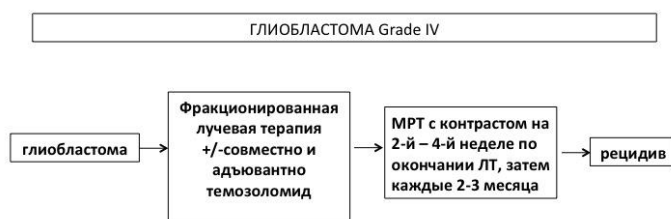

Рисунок 4. Алгоритм лечения злокачественных глиом (часть 3). см. 3.3.1.2



Рисунок 5. Алгоритм лечения рецидивов злокачественных глиом. см.3.3.1.2

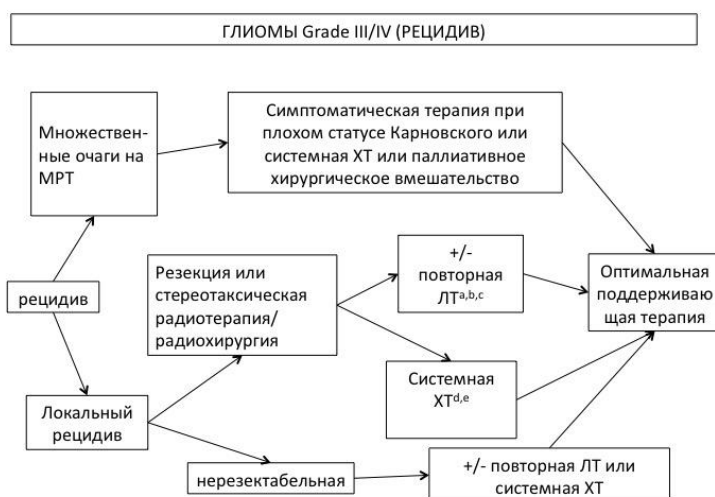


Рисунок 6. Схема лечения эпендимом (часть 1). см. 3.3.2

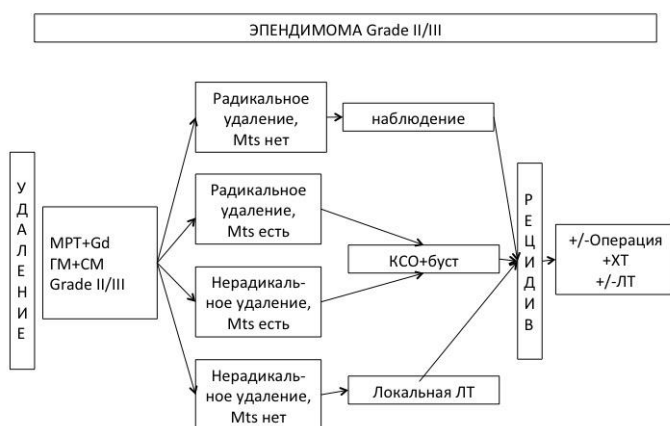


Рисунок 7. Схема адьювантного лечения эпендимом. см. 3.3.2



Рисунок 8. Схема лечения рецидива эпендимомы. см.3.3.2

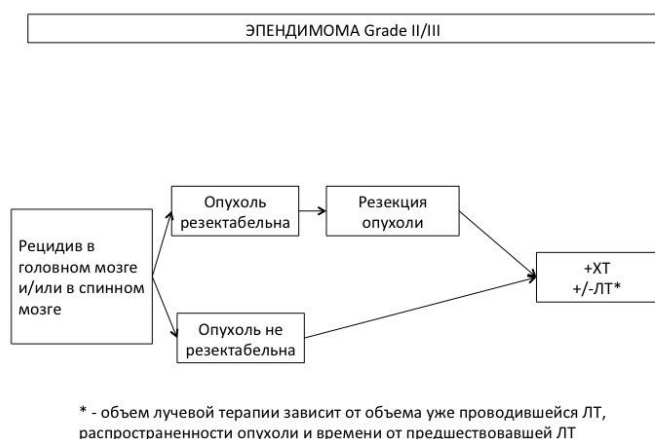


Рисунок 9. Схема диагностики первичной лимфомы ЦНС. см. 3.3.3

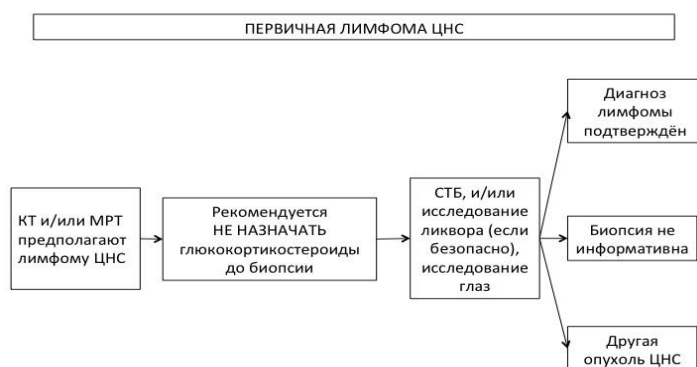


Рисунок 10. Схема лечения первичной лимфомы ЦНС.

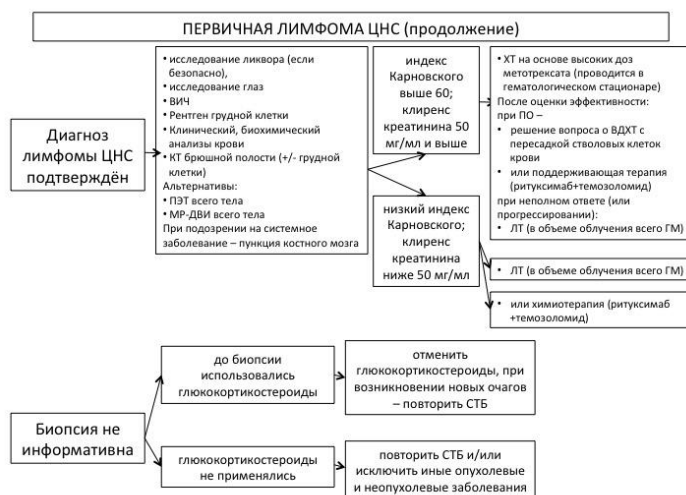
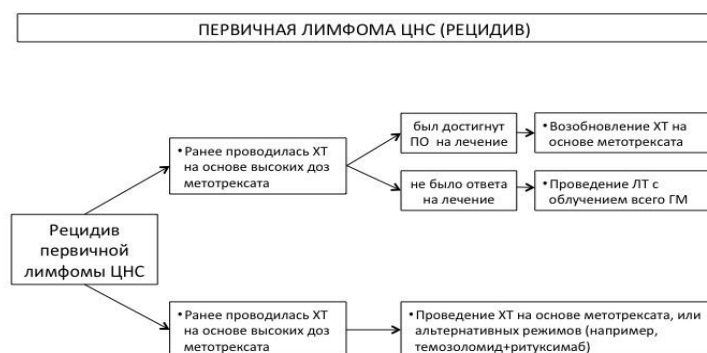


Рисунок 11. Схема лечения рецидива первичной лимфомы ЦНС. см. 3.3.3



ПРИЛОЖЕНИЕ Б2: критерии RANO оценки эффективности лечения опухолей ЦНС

Критерии оценки эффективности лечения опухолей ЦНС по RANO
(международной группы Response Assessment in Neuro-Oncology)

Критерий	Полный ответ	Частичный ответ	Стабилизация	Прогрессирование
T1+Gd (наличие очага)	нет	ê	<50%ê <25%é	≥25%é ^a
T2/FLAIR	стаб или ê	стаб или ê	стаб или ê	é ^a
Новые очаги	нет	нет	нет	есть ^a
Кортикостероиды	нет	стаб или ê	стаб или ê	NA ^b
Клинический статус	стаб или é	стаб или é	стаб или é	ê ^a
Необходимо для критерия	все	все	все	любой ^a (хотя бы 1)

Полный ответ:

- регресс всех измеряемых и неизменяемых контрастируемых очагов
- стабильные или уменьшающиеся неконтрастируемые очаги в T2/FLAIR режиме
- отсутствие терапии кортикостероидами
- неврологически – улучшение или стабилизация.

Частичный ответ:

- уменьшение суммы перпендикулярных диаметров всех измеряемых очагов $\geq 50\%$
- отсутствие прогрессии неизмеряемых очагов
- стабильные или уменьшающиеся неконтрастируемые очаги в T2/FLAIR режиме
- стабильные или уменьшающиеся дозы кортикостероидов
- неврологически – улучшение или стабилизация.

Прогрессирование болезни:

- увеличение $\geq 25\%$ суммы перпендикулярных диаметров всех измеряемых очагов
- значимое увеличение неконтрастируемых очагов в T2/FLAIR
- появление новых очагов
- стабильные или увеличивающиеся дозы кортикостероидов
- нарастание неврологической симптоматики

Остальные случаи расцениваются как стабилизация болезни (стаб)

Приложение В. Информация для пациентов

Информированное добровольное согласие на медицинское вмешательство

(стационар)

Медицинское вмешательство – выполняемые медицинским работником по отношению к пациенту, затрагивающие физическое или психическое состояние человека и имеющие профилактическую, исследовательскую, диагностическую, лечебную, реабилитационную направленность виды медицинских обследований и (или) медицинских манипуляций (статья 2 Федерального закона «Об основах охраны здоровья граждан в Российской Федерации»)

1. _____ Я,

(Ф.И.О. гражданина)

"__" _____ г. рождения, зарегистрированный по адресу:

(адрес места жительства (пребывания) гражданина либо его законного представителя)

даю информированное добровольное согласие на предстоящее медицинское вмешательство в ...

наименование медицинского учреждения

2. В доступной для меня форме мне разъяснены возможные методы и варианты предстоящих медицинских вмешательств, их последствия, необходимость, цель и ожидаемые результаты предстоящего обследования, диагностики и/или лечения, в том числе вероятность развития осложнений, а также последствия отказа от медицинского вмешательства.

3. Я проинформирован, что точно предсказать результат и исход медицинского вмешательства невозможно. Я понимаю, что любое лечение или операция сопряжены с риском для жизни и могут привести к временной или постоянной, частичной или полной нетрудоспособности. Никакие гарантии относительно результатов медицинского вмешательства не предоставляются.

4. Я понимаю, что в процессе диагностических, лечебных и иных вариантов медицинских вмешательств могут возникнуть непредвиденные экстренные обстоятельства и осложнения, при которых я буду не в состоянии дать согласие на проведение необходимых экстренных действий (повторных операций или процедур). В таких ситуациях ход медицинского вмешательства может быть изменен врачами по их усмотрению.

5. Я знаю, что в целях максимальной эффективности предстоящего медицинского вмешательства я обязан поставить врача в известность о всех проблемах, связанных с моим здоровьем, наследственностью, в том числе об аллергических проявлениях, индивидуальной непереносимости лекарственных препаратов и продуктов питания, а также о курении табака, употреблении алкоголя, наркотических или токсических препаратов.

6. Я понимаю, что при проведении хирургического вмешательства возможна потеря крови и может возникнуть необходимость в переливании донорской крови или ее компонентов, на что я даю добровольное согласие. Я получил разъяснения от лечащего врача о цели

переливания крови или ее компонентов, необходимости переливания, характере и особенностях процедуры, возможных последствиях, в случае развития которых я согласен на проведение всех нужных лечебных мероприятий. Я извещен о вероятном течении заболевания при отказе от переливания крови и ее компонентов.

7. Я согласен на запись моего лечебно-диагностического процесса на любые информационные носители, с использованием любых технических средств, а также на взятие у меня в диагностических и лечебных целях образцов биологических материалов, в том числе клеток, тканей, биологических жидкостей. Разрешаю хранение, использование, передачу третьим лицам или публикацию указанных записей и образцов биологических материалов в диагностических, лечебных, образовательных, научных целях, включая проведение биомедицинских и (или) клинических исследований, при условии сохранения конфиденциальности и неразглашения моих персональных данных. Я понимаю, что не получу вознаграждения за использование образцов моих биологических материалов и лечебно-диагностические данные и передаю их исключительно в целях содействия научно-исследовательскому процессу.

8. Мне разъяснено, что я имею право отказаться от одного или нескольких методов профилактики, диагностики, лечения и реабилитации при оказании медицинской помощи или потребовать его (их) прекращения, мне также разъяснены возможные последствия такого отказа.

9. В доступной для меня форме мне разъяснена возможность получения бесплатной медицинской помощи соответствующих видов в рамках ежегодной программы, в том числе территориальной, государственных гарантий бесплатного оказания гражданам медицинской помощи.

10. Я разрешаю предоставлять информацию о моей болезни, прогнозе и лечении только

11. Я ознакомлен со всеми пунктами настоящего документа, они мне понятны, о чем свидетельствует моя подпись ниже

Подпись _____

Дата

Разъяснения

даны

(подпись, должность, ФИО медицинского работника)

При невозможности получения подписи пациента в связи с возрастом и/или особенностями заболевания документ подписывают его законные представители (родственники)

ФИО (полностью) _____

Подпись _____ Дата _____

Родственные или иные отношения _____

Подпись родственника (представителя) заверяем:

Лечащий врач _____

Заведующий отделением _____

[2] см. Практические рекомендации по лечению злокачественных опухолей Российского общества клинической онкологии 2015г.,
<http://www.rosoncweb.ru/standarts/RUSSCO/06.pdf>

[3] В зависимости от морфологического диагноза и результатов операции, согласно представленным алгоритмам лечения ПО ЦНС

[4] В зависимости от морфологического диагноза и результатов операции, согласно представленным алгоритмам лечения ПО ЦНС