



МИНИСТЕРСТВО  
ЗДРАВООХРАНЕНИЯ  
РОССИЙСКОЙ ФЕДЕРАЦИИ

Клинические рекомендации

## **Рак ободочной кишки и ректосигмоидного отдела**

МКБ 10: C18/C19

Год утверждения (частота пересмотра): **2018** (пересмотр каждые 3 года)

Профессиональные ассоциации:

- **Ассоциация онкологов России**
- **Российское общество клинической онкологии**

**Утверждены**

**Согласованы**

Научным советом Министерства  
Здравоохранения Российской Федерации

\_\_\_\_\_ 201\_ г.

## Оглавление

Ключевые слова .....	4
Список сокращений.....	5
Термины и определения.....	6
1. Краткая информация .....	7
1.1 Определение .....	7
1.2 Этиология.....	7
1.3 Эпидемиология.....	7
1.4 Кодирование по МКБ 10.....	7
1.5 Классификация .....	8
1.6 Стадирование.....	8
2. Диагностика .....	11
2.1 Жалобы и анамнез.....	11
2.2 Физикальное обследование .....	11
2.3 Лабораторная диагностика.....	11
2.4 Инструментальная диагностика .....	12
2.5 Иная диагностика .....	14
3. Лечение.....	16
3.1 Хирургическое лечение .....	20
3.2 Адьювантная химиотерапия .....	23
3.3 Паллиативная химиотерапия .....	25
3.4 Симптоматическая терапия.....	28
4. Реабилитация .....	29
5. Профилактика и диспансерное наблюдение.....	29
6. Организация медицинской помощи.....	30
Критерии оценки качества медицинской помощи .....	30
Список литературы.....	34

Приложение А1. Состав Рабочей группы .....	38
Приложение А2. Методология разработки клинических рекомендаций .....	39
Приложение Б. Алгоритм ведения пациента .....	42
Приложение В. Информация для пациента .....	43
Приложение Г. ....	45

## **Ключевые слова**

- Рак ободочной кишки
- Рак ректосигмоидного отдела
- Адьювантная химиотерапия
- Системная химиотерапия

## Список сокращений

- МКА – моноклональные антитела
- КТ – компьютерная томография
- МРТ – магниторезонансная томография
- ПЭТ – позитронно-эмиссионная томография
- РЧА – радиочастотная абляция
- УЗДГ – ультразвуковая доплерография
- УЗИ – ультразвуковое исследование
- ЭКГ – электрокардиография
- MSI – микросателлитная нестабильность
- MSS – микросателлитная стабильность

## **Термины и определения**

Фторпиримидины – химиопрепараты из группы антиметаболитов

# 1. Краткая информация

## 1.1 Определение

**Рак ободочной кишки и ректосигмоидного отдела** – злокачественная опухоль, исходящая из слизистой оболочки толстой кишки.

## 1.2 Этиология и патогенез

У 3-5 % больных раком ободочной кишки развитие заболевания связано с наличием известных наследственных синдромов. Наиболее распространённые – синдром Линча и семейный аденоматоз толстой кишки. У остальных пациентов рак ободочной кишки и ректосигмоидного отдела имеет спорадический характер.

В качестве факторов риска развития данной патологии рассматриваются: хронические воспалительные заболевания толстой кишки (например, неспецифический язвенный колит, болезнь Крона), курение, алкоголь, превалирование в рационе красного мяса, наличие сахарного диабета, ожирение или повышенный индекс массы тела, низкая физическая активность [1-13].

## 1.3 Эпидемиология

Рак ободочной кишки и ректосигмоидного отдела занимает лидирующие позиции по заболеваемости и смертности от злокачественных опухолей. В 2014 году в России зарегистрировано 17685 новых случаев рака толстой кишки и одновременно умерло по этой причине 21957 больных [14].

## 1.4 Кодирование по МКБ 10

**Злокачественное новообразование ободочной кишки (C18):**

C18.0 – Злокачественное новообразование слепой кишки

C18.1 – Злокачественное новообразование червеобразного отростка

C18.2 – Злокачественное новообразование восходящей ободочной кишки

C18.3 – Злокачественное новообразование печеночного изгиба ободочной кишки

C18.4 – Злокачественное новообразование поперечной ободочной кишки

C18.5. – Злокачественное новообразование селезеночного изгиба ободочной кишки

C18.6 – Злокачественное новообразование нисходящей ободочной кишки

C18.7 – Злокачественное новообразование сигмовидной кишки

C18.8 – Поражение ободочной кишки, выходящее за пределы одной и более вышеуказанных локализаций

C18.9 – Злокачественное новообразование ободочной кишки неуточненной локализации

**Злокачественное новообразование ректосигмоидного соединения (C19)**

## **1.5 Классификация**

### **1.5.1 Международная гистологическая классификация (2010)**

#### **Эпителиальные опухоли**

##### **I. Доброкачественные опухоли**

- a. 8211/0 Тубулярная аденома
- b. 8261/0 Ворсинчатая аденома
- c. 8263/0 Тубулярно-ворсинчатая аденома
- d. 8220/0 Аденоматозный полип

##### **II. Интраэпителиальная неоплазия (дисплазия), связанная с хроническими воспалительными заболеваниями кишечника**

- a. 8148/2 Железистая интраэпителиальная неоплазия высокой степени
- b. 8148/0 Железистая интраэпителиальная неоплазия низкой степени

##### **III. Рак\***

- a. 8220/3 Аденокарцинома
- b. 8480/3 Муцинозная аденокарцинома\*\*
- c. 8490/3 Перстневидноклеточный рак\*\*\*
- d. 8041/3 Мелкоклеточный рак
- e. 8070/3 Плоскоклеточный рак
- f. 8560/3 Аденоплоскоклеточный рак
- g. 8510/3 Медуллярный рак
- h. 8220/3 4 Недифференцированный рак

\*опухоли делятся на высоко- (более чем в 95% клеток определяются железистые структуры), умеренно- (железистые структуры определяются в 50-95% клеток), низкодифференцированные (железистые структуры определяются в 5-50% клеток) и недифференцированные (железистые структуры определяются в <5% клеток)

\*\*устанавливается, если >50% объёма опухоли представлено внеклеточной слизью. Всегда расцениваются как низкодифференцированные.

\*\*\*устанавливается, если >50% внутриклеточного объёма представлено слизью. Всегда расцениваются как низкодифференцированные.

## **1.6 Стадирование**

### **1.6.1 Стадирование рака ободочной кишки по системе TNM7 (2009)**

Для рака ободочной и ректосигмоидного отдела толстой кишки используется единая классификация.

**Символ T содержит следующие градации:**



T<sub>x</sub> – недостаточно данных для оценки первичной опухоли.

T<sub>is</sub> – преинвазивный рак (интраэпителиальная инвазия или инвазия собственной пластинки слизистой оболочки).

T<sub>1</sub> – опухоль распространяется в подслизистый слой стенки кишки

T<sub>2</sub> – опухоль распространяется на мышечный слой, без прорастания стенки кишки.

T<sub>3</sub> – опухоль прорастает все слои стенки кишки с распространением в жировую клетчатку, без поражения соседних органов.

Для опухолей, расположенных в верхнеампулярном отделе прямой кишки и ректосигмоидном отделе ободочной кишки (покрытых брюшиной), символ T<sub>3</sub> характеризует распространение опухоли до субсерозы (не прорастают серозную оболочку).

T<sub>4</sub> – опухоль прорастает в окружающие органы и ткани или серозную оболочку.

T<sub>4a</sub> – прорастание висцеральной брюшины

T<sub>4b</sub> – прорастание в другие органы и структуры

**Символ N указывает на наличие или отсутствие метастазов в регионарных лимфатических узлах**

N<sub>x</sub> – недостаточно данных для оценки регионарных лимфатических узлов.

N<sub>0</sub> – поражения регионарных лимфатических узлов нет.

N<sub>1</sub> – метастазы в 1-3 (включительно) регионарных лимфатических узлах.

N<sub>1a</sub> – метастазы в 1 регионарном лимфатическом узле.

N<sub>1b</sub> – 2-3 лимфатических узла.

N<sub>1c</sub> – диссеминаты в брыжейке без поражения регионарных лимфатических узлов

N<sub>2</sub> – метастазы в более чем 3-х регионарных лимфатических узлах.

N<sub>2a</sub> – поражено 4-6 лимфатических узлов.

N<sub>2b</sub> – поражено 7 и более лимфатических узлов.

**Символ M характеризует наличие или отсутствие отдаленных метастазов**

M<sub>0</sub> – отдаленных метастазов нет.

M<sub>1</sub> – наличие отдаленных метастазов.

M<sub>1a</sub> – наличие отдаленных метастазов в одном органе.

M<sub>1b</sub> – наличие отдаленных метастазов более чем в одном органе или по брюшине.

Группировка по стадиям представлена в таблице 1:

**Таблица 1 – Стадии рака толстой кишки**

Стадия	T	N	M
0	is	0	0
I	1,2	0	0
II	3,4	0	0

Стадия	T	N	M
IIA	3	0	0
IIB	4a	0	0
IIC	4b	0	0
III	Любая	1,2	0
IIIA	1,2	1	0
	1	2a	0
IIIB	3,4a	1	0
	2,3	2a	0
IIIC	4b	1,2a,2b	0
	4a	2a	0
	3,4a	2b	0
IV	Любая	Любая	1
IVa	Любая	Любая	1a
IVb	Любая	Любая	1b

Определение регионарных лимфатических узлов в зависимости от локализации опухоли представлено в таблице 2:

**Таблица 2 – Регионарные лимфоузлы, в зависимости от локализации первичной опухоли**

Локализация опухоли	Регионарные лимфатические узлы
Аппендикулярный отросток	Вдоль a.ileocolica
Слепая кишка	Вдоль a.ileocolica, a.colica dextra
Восходящая ободочная кишка	Вдоль a.ileocolica, a.colica dextra, a.colica media
Печёночный изгиб ободочной кишки	Вдоль a.colica dextra, a.colica media
Поперечная ободочная кишка	Вдоль a.colica dextra, a.colica media, a.colica sinistra, a.mesenterica inferior
Селезёночный изгиб ободочной кишки	Вдоль a.colica media, a.colica sinistra, a.mesenterica inferior
Нисходящая ободочная кишка	Вдоль a.colica sinistra, a.mesenterica inferior
Сигмовидная кишка	Вдоль aa.sigmoideae, a.colica sinistra, a.rectalis superior, a.mesenterica inferior

### 1.6.2 Стадирование по Kikuchi раннего рака ободочной кишки

При планировании местного иссечения T<sub>1</sub> рака ободочной кишки предлагается детальное стадирование заболевания на основании данных МРТ и УЗ-колоноскопии по следующим критериям:

T<sub>1sm1</sub> – глубина инвазии подслизистого слоя до 1/3.

T<sub>1sm2</sub> – умеренная глубина инвазии подслизистого слоя – до 2/3

T<sub>1sm3</sub> – полная инвазия опухолью всего подслизистого слоя

Окончательное стадирование проводится по результатам гистологического исследования после удаления опухоли.

### 1.6.3 Стадирование по Haggitt малигнизированных полипов ободочной кишки

Для определения тактики лечения малигнизированных полипов ободочной кишки предлагается стадирование по результатам морфологического исследования:

Уровень 0 – отсутствие инвазивной карциномы

Уровень I – инвазия в «головку» полипа

Уровень II – инвазия в «шейку» полипа

Уровень III – инвазия в «ножку» полипа

Уровень IV – инвазия в «основание» полипа

Уровень I-III соответствует  $T_{1sm1}$ , а уровень IV может соответствовать  $T_{1sm1-3}$

## 2. Диагностика

### 2.1 Жалобы и анамнез

- Рекомендуется тщательный сбор жалоб и анамнеза у пациента с целью выявления факторов, которые могут повлиять на выбор тактики лечения

**Уровень убедительности рекомендаций - С** (уровень достоверности доказательств – IV)

**Комментарии:** У 3-5 % больных раком ободочной кишки развитие заболевания связано с наличием известных наследственных синдромов. Наиболее распространённые – синдром Линча и семейный аденоматоз толстой кишки.

- У всех больных колоректальным раком рекомендуется собрать семейный анамнез и проанализировать его на соответствие критериям Amsterdam II и Bethesda [2].

**Уровень убедительности рекомендаций - В** (уровень достоверности доказательств - IIb)

### 2.2 Физикальное обследование

- Рекомендуется тщательный физикальный осмотр, включающий пальцевое ректальное исследование, оценка нутритивного статуса.

**Уровень убедительности рекомендаций - С** (уровень достоверности доказательств – IV)

### 2.3 Лабораторная диагностика

- Рекомендуется выполнять: развернутые клинический и биохимический анализы крови, онкомаркеры РЭА, СА 19.9, исследование свёртывающей системы крови, анализ мочи

**Уровень убедительности рекомендаций - С** (уровень достоверности доказательств - IV)

## **2.4 Инструментальная диагностика**

- Рекомендуется выполнить тотальную колоноскопию с биопсией - наиболее информативный метод исследования при раке ободочной кишки, позволяющий непосредственно визуализировать опухоль, определить её размеры, локализацию и макроскопический тип, оценить угрозу осложнений (кровотечение, перфорация), а также получить материал для морфологического исследования. Для получения достаточного количества материала требуется выполнить несколько (3-5) биопсий стандартными эндоскопическими щипцами.

**Уровень убедительности рекомендаций – С** (уровень достоверности доказательств - IV)

**Комментарий:** *План лечения не следует составлять до получения данных биопсии. При подслизистом инфильтративном росте опухоли возможен ложноотрицательный результат, что требует повторной глубокой биопсии. Чувствительность и специфичность метода возрастает при использовании современных технологий эндоскопической визуализации (увеличительной эндоскопии, узкоспектральной эндоскопии, хромоэндоскопии, флуоресцентной диагностики). Если тотальная колоноскопия не была выполнена на дооперационном этапе, ее необходимо провести в течение 3-6 месяцев после резекции ободочной кишки.*

- Рекомендуется выполнить ирригоскопию или КТ-колонографию при невозможности выполнения тотальной колоноскопии

**Уровень убедительности рекомендаций - С** (уровень достоверности доказательств - IV)

**Комментарий:** *В 4-5% случаев встречаются синхронные образования, которые могут быть пропущены при пальпаторной ревизии на операции [15, 16]. Поэтому полное обследование толстой кишки рекомендуется выполнять всем пациентам до хирургического лечения, при технической невозможности – не позднее 3 месяцев после хирургического лечения. КТ-колонография имеет большую по сравнению с ирригоскопией чувствительность в выявлении полипов, особенно в проксимальных отделах толстой кишки [17].*

- Рекомендуется выполнить КТ органов брюшной полости с внутривенным контрастированием либо УЗИ органов брюшной полости и забрюшинного пространства .

**Уровень убедительности рекомендаций - С** (уровень достоверности доказательств - IV)

**Комментарий:** *КТ органов брюшной полости является стандартом уточняющей диагностики при раке ободочной кишки в большинстве развитых стран. На практике*

*данное исследование может быть отчасти заменено УЗИ органов брюшной полости у пациентов с небольшой местной распространенностью опухолевого процесса.*

- Рекомендуется выполнить рентгенографию грудной клетки в двух проекциях либо КТ органов грудной клетки.

**Уровень убедительности рекомендаций - С** (уровень достоверности доказательств - IV)

**Комментарий:** *КТ органов грудной клетки является стандартом уточняющей диагностики при раке ободочной кишки в большинстве развитых стран для исключения метастазов в легкие, лимфоузлы средостения. На практике данное исследование может быть отчасти заменено у пациентов с небольшой местной распространенностью опухолевого процесса.*

- Рекомендуется выполнить ЭКГ.

**Уровень убедительности рекомендаций - С** (уровень достоверности доказательств - IV)

- Рекомендуется выполнить УЗ-колоноскопию при планировании местного иссечения T<sub>1sm1</sub> и ворсинчатых опухолей ободочной кишки. [18]

**Уровень убедительности рекомендаций - В** (уровень достоверности доказательств - IIb)

- Рекомендуется выполнить МРТ органов брюшной полости с внутривенным контрастированием выполняется при планировании резекции печени в случаях, когда КТ не позволяет в полной мере высказаться о распространенности процесса в печени. [19]

**Уровень убедительности рекомендаций - А** (уровень достоверности доказательств - Ia)

- Рекомендуется выполнить остеосцинтиграфию при подозрении на метастатическое поражение костей скелета.

**Уровень убедительности рекомендаций - С** (уровень достоверности доказательств - IV)

- Рекомендуется выполнить биопсию под контролем УЗИ/КТ при подозрении на метастазы по данным КТ или МРТ в случаях, когда их подтверждение принципиально меняет тактику лечения.

**Уровень убедительности рекомендаций - С** (уровень достоверности доказательств - IV)

- Рекомендуется выполнить ПЭТ-КТ при подозрении на метастазы по данным КТ или МРТ в случаях, когда их подтверждение принципиально меняет тактику лечения.

**Уровень убедительности рекомендаций - С** (уровень достоверности доказательств - IV)

- Рекомендуется выполнить лапароскопию при подозрении на диссеминацию опухоли по брюшине.

**Уровень убедительности рекомендаций - С (уровень достоверности доказательств - IV)**

- Рекомендуется выполнить МРТ или КТ головного мозга с внутривенным контрастированием при подозрении на метастатическое поражение головного мозга.

**Уровень убедительности рекомендаций - С (уровень достоверности доказательств - IV)**

- Рекомендуется при подготовке к хирургическому лечению с целью оценки функционального статуса по показаниям проводить дополнительное обследование: эхокардиографию, холтеровское мониторирование сердечной деятельности, исследование функции внешнего дыхания, УЗИ сосудов шеи и нижних конечностей, консультации кардиолога, эндокринолога, невропатолога и т.п.

**Уровень убедительности рекомендаций - С (уровень достоверности доказательств - IV)**

### **2.5 Иная диагностика**

- Рекомендуется выполнить анализ биоптата опухоли на мутацию RAS (экзоны 2–4 генов *KRAS* и *NRAS*), *BRAF* и на микросателлитную нестабильность, если диагностированы или заподозрены отдаленные метастазы аденокарциномы, это может повлиять на выбор таргетного агента в лечении метастатического процесса [25].

**Уровень убедительности рекомендаций А (уровень достоверности доказательств – Ia)**

- Генетическое тестирование рекомендуется в следующих случаях:
  - 1) Подозрение на синдром Линча. Выполняется тестирование на мутации в генах *MLH1*, *MSH2*, *MSH6*, *PMS2*:
    - при соответствии пациента критериям Amsterdam II (приложение С)
    - при наличии у пациента родственника первой или второй линии с установленным диагнозом синдрома Линча
    - при развитии у пациентки рака эндометрия в возрасте до 50 лет
  - 2) Подозрение на синдром Линча у пациентов, не отвечающих критериям Amsterdam. При соответствии критериям Bethesda (приложение С) выполняется тестирование на MSI, при выявлении MSI-H – тестирование на мутации в генах *MLH1*, *MSH2*, *MSH6*, *PMS2*.
  - 3) Подозрение на семейный аденоматоз – тестирование на мутацию гена *APC*:
    - при наличии у пациента более 20 полипов кишечника
    - при наличии у пациента родственника первой линии с установленным диагнозом семейного аденоматоза

4) Подозрение на наличие аттенуированной формы семейного аденоматоза, МҮН–ассоциированный полипоз – тестирование на мутацию APC, мутацию МҮН – пациенты, у которых выявлено более 20 полипов толстой кишки, но с отрицательным анализом на мутацию APC:

- пациенты, у которых в семье прослеживается рецессивное наследование семейного аденоматоза;
  - пациенты, у которых полипы выявляются в более позднем возрасте (34-44 лет).
- [2]

**Уровень убедительности рекомендаций В** (уровень достоверности доказательств – IIb)

**Комментарии:** *За исключением МҮН–ассоциированного полипоза и синдрома Блума, все наследственные синдромы, связанные с развитием колоректального рака, носят аутосомно-доминантный характер. При наличии яркого семейного анамнеза злокачественных заболеваний пациентам с исключённым семейным аденоматозным полипозом и синдромом Линча показана консультация генетика для потенциального выявления более редких заболеваний: синдромов Пейтца–Еггерса, Ли–Фраумени, Блума, Коудена, ювенильного полипоза, олигодонтии и колоректального рака [2].*

- Рекомендуется проводить гистологическое исследование хирургически удаленного опухолевого препарата, при этом в морфологическом заключении рекомендуется отразить следующие параметры:
  1. Расстояние до проксимального и дистального краёв резекции;
  2. Размеры опухоли;
  3. Гистологическое строение опухоли;
  4. Степень дифференцировки опухоли;
  5. pT;
  6. pN (с указанием общего числа исследованных и поражённых лимфоузлов);
  7. Наличие поражения проксимального края резекции (отрицательный результат также должен быть констатирован);
  8. Наличие поражения дистального края резекции (отрицательный результат также должен быть констатирован);
  9. Наличие лимфоваскулярной, периневральной инвазии (отрицательный результат также должен быть констатирован);
  10. Степень регрессии опухоли по шкалам Mandard/Dworak (при наличии предшествующего комбинированного лечения);

11. Поражение апикального лимфатического узла (отрицательный результат также должен быть констатирован).

**Уровень убедительности рекомендаций С (уровень достоверности доказательств – IV)**

### 3. Лечение

- Рекомендуется рассматривать хирургическое вмешательство как основной метод радикального лечения больных раком ободочной кишки или ректосигмоидного отдела кишки [38].

**Уровень убедительности рекомендаций - А (уровень достоверности доказательств - Ia)**

**Комментарии:** по показаниям дополнительно проводится адъювантная/неoadъювантная химиотерапия.

- При раннем раке ободочной кишки 0-I стадии ( $T_{is}-T_{1sm1}N_0M_0$ ) рекомендуется рассматривать возможность применения органосохранных и функционально-щадящих способов лечения (эндоскопическая резекция слизистой) с высокой эффективностью [54,55].

**Уровень убедительности рекомендаций - В (уровень достоверности доказательств - IIa)**

**Комментарии:** при определении тактики лечения надо учитывать факторы прогноза. Предпочтение следует отдавать методике эндоскопической подслизистой диссекции [20]. *Негативный прогноз:*

- стадия  $\geq G_3$ ,
- поражение краёв резекции,
- лимфатическая, сосудистая или периневральная инвазия,
- 4 уровень инвазии (вовлечение подслизистой оболочки толстой кишки),  $>pT1sm1$ .

Эндоскопическая резекция слизистой допускается при инвазивных карциномах (уровень I-II-III по Haggitt) при отсутствии факторов негативного прогноза. Наличие инвазивного рака в полипах на широком основании ( $\geq T1sm1$ ) приравнивается к уровню IV (по Haggitt) и требует резекции соответствующего участка ободочной кишки. Адъювантная терапия не проводится [21].

- При резектабельном локализованном и местнораспространенном раке ободочной кишки II-III стадий ( $T_2N_{1-2}M_0$ ,  $T_{3-4}N_{0-2}M_0$ ) рекомендуется при отсутствии абсолютных противопоказаний на первом этапе проведение хирургического лечения, объём операции определяется локализацией и местным распространением опухоли [26].

**Уровень убедительности рекомендаций - А (уровень достоверности доказательств - Ia)**



- При резектабельном локализованном и местнораспространенном раке ободочной кишки II–III стадий (T<sub>2</sub>N<sub>1-2</sub>M<sub>0</sub>, T<sub>3-4</sub>N<sub>0-2</sub>M<sub>0</sub>) адъювантную химиотерапию рекомендуется проводить при выявлении поражения регионарных лимфатических узлов, прорастании опухоли серозной оболочки и факторах риска (смотри пункт «адъювантная химиотерапия») [21].

**Уровень убедительности рекомендаций - А** (уровень достоверности доказательств - Ia)

- При нерезектабельном раке ободочной кишки (T<sub>4</sub>N<sub>0-2</sub>M<sub>0</sub>) рекомендуется направлять пациентов в крупные хирургические центры для повторной оценки возможности удаления опухоли.

**Уровень убедительности рекомендаций - С** (уровень достоверности доказательств - IV)

**Комментарии:** при невозможности проведения хирургического лечения в объёме R0-1, операции возможны только при высоком риске развития кишечной непроходимости и ограничиваются формированием обходных анастомозов/колостомы/илеостомы. В дальнейшем пациентам показана паллиативная химиотерапия.

- При генерализованном раке ободочной кишки с резектабельными/потенциально резектабельными синхронными метастазами в печень или лёгкие (M<sub>1a</sub>) рекомендуется при исходной возможности выполнения R0-резекции метастазов рака ободочной кишки в печень или лёгкие, а также при переходе метастатического поражения этих органов в резектабельное состояние в процессе химиотерапевтического лечения, проводить хирургические вмешательства в объёме резекции органов с метастазами в объёме R0. [38]

**Уровень убедительности рекомендаций - В** (уровень достоверности доказательств - Ib)

- Рекомендуется всех больных с изолированным метастатическим поражением печени/лёгких на долечebном этапе обсуждать совместно с торакальными хирургами/хирургами-гепатологами. [38,45]

**Уровень убедительности рекомендаций - В** (уровень достоверности доказательств - Pa)

**Комментарии:** Тактика лечения зависит от исходной резектабельности метастатических очагов. Наилучших результатов возможно добиться при достижении края резекции не менее 1 см [22]. Операцию в объёме R0 необходимо выполнять, как только метастазы станут резектабельными. Пролонгация химиотерапии может приводить к повышению частоты токсических поражений печени, а также к “исчезновению” части метастазов, что затрудняет их идентификацию хирургом во время резекции. При наличии симптомной первичной опухоли (угрозе кишечной непроходимости/кровотечения) на первом этапе проводится хирургическое удаление первичной опухоли с лимфодиссекцией.

*Радиочастотная абляция метастазов в печень или стереотаксическое лучевое воздействие может стать как дополнением к резекции печени для достижения радикальности вмешательства, так и самостоятельным методом при невозможности хирургического лечения [23]. Внутриартериальная химиотерапия остается экспериментальным методом и не рекомендована к рутинному применению в первой линии терапии.*

- **При исходно резектабельных метастатических очагах** рекомендуется хирургическое удаление метастазов, при этом, в случае функциональной переносимости предпочтение отдаётся одномоментным хирургическим вмешательствам. [38,46]

**Уровень убедительности рекомендаций - В** (уровень достоверности доказательств - IIb)

- **При исходно резектабельных метастатических очагах** после успешного проведения R0 или R1 резекции рекомендуется проведение адъювантной химиотерапии (6 месяцев лечения по схеме FOLFOX, XELOX, фторпиримидины в монорежиме). [38,46]

**Уровень убедительности рекомендаций - В** (уровень достоверности доказательств - IIb)

**Комментарии:** *альтернативой немедленному хирургическому лечению является проведение периоперационной системной химиотерапии (FOLFOX, XELOX). После 4-6 циклов выполняется одновременное или последовательное удаление метастазов и первичной опухоли, а после операции продолжается проводимая ранее химиотерапия до суммарной продолжительности 6 месяцев. Добавление моноклональных антител к химиотерапии при резектабельных метастазах в печень не показано, так как может ухудшать отдаленные результаты.*

- **При потенциально резектабельных метастатических очагах** рекомендуется проведение максимально активной химиотерапии, задачи которой – достижение объективного эффекта и перевод нерезектабельных метастазов в резектабельные (FOLFOX, XELOX или FOLFIRI). [38,47]

**Уровень убедительности рекомендаций - В** (уровень достоверности доказательств - IIb)

**Комментарии:** *другой возможной опцией повышения резектабельности является применение «тройной» комбинации FOLFOXIRI [24, 25]. После 4-6 циклов выполняется повторная оценка резектабельности, при отсутствии прогрессирования - одновременное или последовательное удаление метастазов и первичной опухоли. Далее – адъювантная химиотерапия по программе FOLFOX или XELOX до суммарной продолжительности 6 мес. (с учетом предоперационной химиотерапии). В случае прогрессирования/невозможности удаления метастатических очагов лечение проводится*

*по принципам, указанным в пункте лечения больных с нерезектабельными метастазами.*  
[38]

- **При потенциально резектабельных метастатических очагах** в случае отсутствия мутации RAS и BRAF рекомендуется добавление к режимам химиотерапии FOLFIRI или FOLFOX анти-EGFR МКА (цетуксимаб\*\* или панитумумаб), независимо от локализации первичной опухоли и при наличии в клинике лекарственных препаратов. [38,48]

**Уровень убедительности рекомендаций - В** (уровень достоверности доказательств - IIb)

- **При потенциально резектабельных метастатических очагах** при наличии мутации RAS рекомендовано добавление бевацизумаба\*\* к любому из указанных выше режимов химиотерапии независимо от локализации первичной опухоли и при наличии в клинике лекарственных препаратов [38, 24, 25].

Уровень убедительности рекомендаций - А (уровень достоверности доказательств - Ib)

**Комментарии:** *в случае назначения таргетных препаратов, после перевода метастазов в операбельное состояние и выполнения R0 резекции метастатических очагов, проводится химиотерапия до суммарной продолжительности 6 месяцев. Анти-EGFR антитела, бевацизумаб\*\* и иринотекан\*\* следует в послеоперационном периоде отменить. При R1 резекции – возможно продолжение предоперационной комбинации химиопрепаратов и МКА до суммарной продолжительности 6 месяцев.*

- **При генерализованном раке ободочной кишки с незеректабельными синхронными метастазами** рекомендуется применение комбинаций химиопрепаратов (FOLFOX, XELOX, FOLFIRI, FOLFOXIRI) [38,49].

**Уровень убедительности рекомендаций - А** (уровень достоверности доказательств - Ia)

**Комментарии:** *Возможно добавление таргетных препаратов (цетуксимаба\*\* или панитумумаба при отсутствии мутации RAS и BRAF и локализации первичной опухоли в левых отделах толстой кишки (граница – с селезеночного изгиба ободочной кишки), бевацизумаба\*\* вне зависимости от статуса RAS и BRAF и локализации первичной опухоли [25]). Цель лечения – максимально длительный контроль заболевания при сохранении удовлетворительного качества жизни; у ряда пациентов возможно добиться перевода нерезектабельных метастазов в резектабельные. В процессе химиотерапии каждые 1,5-2 месяца – повторная оценка резектабельности.*

*Различные методы эмболизации печеночной артерии, внутриартериальная химиотерапия могут применяться у отдельных пациентов с изолированным или преобладающим метастатическим поражением печени при исчерпанности возможностей системной терапии. Вопрос об удалении первичной опухоли решается индивидуально с учётом риска*

развития связанных с ней осложнений. Пациенты, у которых ответ на лечение недостаточен для перевода в резектабельное состояние, подлежат паллиативному лекарственному лечению (см. раздел 3.9.4).

- **В случае метастазов рака ободочной кишки в печень или лёгкие** рекомендуется выполнить операцию с адъювантной химиотерапией в течение 6 месяцев (FOLFOX илиXELOX) или периоперационную химиотерапию FOLFOX или XELOX (3 месяца до операции и 3 месяца после). В остальном лечение проводится по принципам, описанным выше [38, 52, 53].

**Уровень убедительности рекомендаций - А (уровень достоверности доказательств - Ib)**

- **При функционально неоперабельном раке ободочной кишки** (на фоне тяжелой сопутствующей патологии) рекомендуется проведение паллиативного лекарственного лечения либо симптоматической терапии. Возможно стентирование опухоли или формирования разгрузочной кишечной стомы.

**Уровень убедительности рекомендаций - С (уровень достоверности доказательств - IV)**

**Комментарии:** *Риск проведения операции превышает риск, связанный с прогрессированием онкологического заболевания. Решение о наличии противопоказаний к хирургическому лечению может приниматься только на консилиуме с участием хирурга, терапевта, анестезиолога, реаниматолога.*

- **При рецидиве рака ободочной кишки** рекомендовано рассмотреть возможность повторного хирургического лечения [50,51], при невозможности проведения повторного хирургического лечения рекомендована системная химиотерапия (см. раздел 3.3).

**Уровень убедительности рекомендаций - В (уровень достоверности доказательств - III)**

**Комментарии:** *в сложных клинических случаях выбор лечебной тактики определяют на мультидисциплинарном консилиуме с участием хирурга-колопроктолога, гепатохирурга, лучевого терапевта и химиотерапевта на основании результатов дооперационного обследования с определением клинической стадии заболевания.*

### **3.1 Хирургическое лечение**

- Эндоскопическое лечение раннего рака ободочной кишки рекомендуется выполнять при:
  - Тубулярно-ворсинчатых аденомах с тяжёлой степенью дисплазии эпителия
  - Аденокарциномах с инвазией в пределах слизистого слоя по данным УЗИ/МРТ

- Умеренная или высокая степень дифференцировки аденокарцином [16, 18, 20]

**Уровень убедительности рекомендаций - В** (уровень достоверности доказательств - IIb)

**Комментарии: Противопоказания:**

- *низкодифференцированная или слизистая аденокарцинома*
- *лимфоваскулярная инвазия*
- *стадия > pT1sm1*
- *поражение краёв резекции*

**Возможные варианты:**

- \* *эндоскопическая полипэктомия*
- \* *эндоскопическая подслизистая резекция*

*Наиболее частые осложнения – болевой синдром, кровотечение, перфорация.*

*Следует учитывать, что при последующем гистологическом исследовании препаратов эндоскопически резекцированного раннего рака ободочной кишки будет выявляться часть пациентов, которым потребуются проведение резекции соответствующего участка толстой кишки.*

- Рекомендуется перед операцией у всех больных раком ободочной кишки получить информированное согласие на проведение хирургического вмешательства и формирование колостомы (даже если это не предполагается в плане операции)

**Уровень убедительности рекомендаций - С** (уровень достоверности доказательств - IV)

- Не рекомендуется рутинное проведение механической подготовки кишечника [27].

**Уровень убедительности рекомендаций - А** (уровень достоверности доказательств - Ia)

**Комментарии:** *в проведённых в списке литературы исследованиях использование механической подготовки кишечника не влияло на число осложнений, однако оно может выполняться, но на усмотрение оперирующего хирурга [27].*

- Рекомендуется при технической доступности проводить хирургическое лечение рака ободочной кишки лапароскопическим доступом [28-31]. Рассечение тканей предпочтительнее проводить с помощью электрохирургических и ультразвуковых инструментов высокой энергии с целью снижения кровопотери.

**Уровень убедительности рекомендаций - А** (уровень достоверности доказательств - Ia)

**Комментарии:** *лапароскопические резекции ободочной кишки имеют ряд преимуществ, включая раннюю реабилитацию пациентов, снижение частоты развития и выраженности спаечного процесса, меньшее использование опиоидных анальгетиков,*

*снижение сроков госпитализации, меньший риск развития послеоперационных грыж [28-31].*

- Рекомендуется при локализации опухоли в слепой, восходящей ободочной кишке, печёночном изгибе ободочной кишки, проксимальной трети поперечной ободочной кишки выполнять правостороннюю гемиколэктомию или расширенную правостороннюю гемиколэктомию с обязательным лигированием у основания *a. ileocolica*, *a. colica dextra*, правой ветви *a. colica media*.

**Уровень убедительности рекомендаций – С** (уровень достоверности доказательств - IV)

**Комментарии:** для пересечения кишки и формирования анастомоза возможно использование линейно-режущих сшивающих аппаратов.

- Рекомендуется при локализации опухоли в средней трети поперечной ободочной кишки решение об объёме хирургического вмешательства принимать индивидуально с учётом возраста, сопутствующих заболеваний, размеров и распространённости опухоли. Допустима резекция поперечной ободочной кишки, однако предпочтительный объём – субтотальная колэктомия.

**Уровень убедительности рекомендаций - С** (уровень достоверности доказательств - IV)

**Комментарии:** для пересечения кишки и формирования анастомоза возможно использование линейно-режущих сшивающих аппаратов.

- Рекомендуется при локализации опухоли в дистальной трети поперечной ободочной кишки, селезёночном изгибе ободочной кишки, нисходящей ободочной кишке, проксимальной трети сигмовидной кишки выполнять левостороннюю гемиколэктомию или расширенную левостороннюю гемиколэктомию с лигированием *a. colica sinistra*, левой ветви *a. colica media* у места отхождения.

**Уровень убедительности рекомендаций - С** (уровень достоверности доказательств - IV)

**Комментарии:** для пересечения кишки и формирования анастомоза возможно использование линейно-режущих сшивающих аппаратов.

- Рекомендуется при локализации опухоли в средней трети сигмовидной кишки выполнять резекцию сигмовидной кишки или операцию типа Гартмана (при наличии противопоказаний к формированию первичного анастомоза) с лигированием нижней брыжеечной артерии.

**Уровень убедительности рекомендаций - С** (уровень достоверности доказательств - IV)

**Комментарии:** для формирования анастомоза возможно использовать циркулярные

*сшивающие аппараты, для пересечения кишки – использовать линейно-режущие сшивающие аппараты*

- Рекомендуется при локализации опухоли в дистальной трети сигмовидной кишки выполнять резекцию сигмовидной кишки с чрезбрюшной резекцией прямой кишки или операцию типа Гартмана с лигированием нижней брыжеечной артерии непосредственно дистальнее уровня отхождения левой ободочной артерии.

**Уровень убедительности рекомендаций - С** (уровень достоверности доказательств - IV)

**Комментарии:** *для формирования анастомоза возможно использовать циркулярные сшивающие аппараты, для пересечения кишки – использовать линейно-режущие сшивающие аппараты*

- Рекомендуется первичное удаление опухоли ободочной кишки у пациентов, поступающих для экстренного хирургического лечения по поводу осложнений рака ободочной кишки [32].

**Уровень убедительности рекомендаций - В** (уровень достоверности доказательств - Ib)

- Рекомендуется учитывать тот факт, что объём выполнения оперативного вмешательства не должен различаться при экстренном и плановом хирургическом лечении рака ободочной кишки. При локализации опухоли слепой, восходящей ободочной кишки, печёночном изгибе ободочной кишки, проксимальной трети поперечной ободочной кишки рекомендовано формирование первичного анастомоза [32].

**Уровень убедительности рекомендаций - В** (уровень достоверности доказательств - Pa)

- При проведении экстренного хирургического лечения по поводу рака левых отделов толстой кишки рекомендуется выполнение операций Микулича, типа Гартмана. Допустимо формирование первичного анастомоза после декомпрессии кишки [33, 34].

**Уровень убедительности рекомендаций - В** (уровень достоверности доказательств - Pa)

### **3.2 Адьювантная химиотерапия**

- Рекомендовано назначать адьювантную химиотерапию пациентам с  $pT_4N_0$  или  $pT_{1-4}N^+$ , а также может рекомендоваться пациентам с  $pT_3N_0M_0$  раком ободочной кишки с факторами негативного прогноза (низкая степень дифференцировки, наличие лимфоваскулярной/периневральной инвазии,  $R^+$ , операция в условиях кишечной непроходимости/перитонита, операция с неадекватным объёмом лимфодиссекции – изучено менее 12 лимфоузлов) [21].

- Уровень убедительности рекомендаций - В (уровень достоверности доказательств - IIa)
- При pT<sub>3</sub>N<sub>0</sub>M<sub>0</sub> рака ободочной кишки с факторами негативного прогноза необходимо определить уровень микросателлитной нестабильности (MSI). При высоком уровне MSI (MSI-H) в случае pT<sub>3</sub>N<sub>0</sub>M<sub>0</sub> рекомендуется наблюдение, при микросателлитной стабильности (MSS) – проведение адъювантной химиотерапии фторпиримидинами в монорежиме. При низком уровне MSI (MSI-L) или при сочетании 2х неблагоприятных факторов прогноза - адъювантная химиотерапия по схеме XELOX/FOLFOX в течение 6 месяцев.
- Уровень убедительности рекомендаций – С (уровень достоверности доказательств - IV)
- При pT<sub>4</sub>N<sub>0</sub>M<sub>0</sub> рака ободочной кишки – несмотря на уровень MSI рекомендуется проведение адъювантной химиотерапии по схеме XELOX/FOLFOX в течение 6 месяцев.
- Уровень убедительности рекомендаций – С (уровень достоверности доказательств - IV)
- При pT<sub>1</sub>-3N<sub>1</sub>M<sub>0</sub>, по результатам объединенного анализа 6 рандомизированных исследований проведение 3х месяцев терапии по схеме XELOX (но не FOLFOX) обладает не меньшей эффективностью в отношении 3х-летней выживаемости без признаков болезни, чем 6-ти месячная длительность терапии [42].
- Уровень убедительности рекомендаций – А (уровень достоверности доказательств - Ib)
- При T<sub>4</sub> или N<sub>2</sub> рекомендуется проведение 6 месяцев адъювантной химиотерапии по схеме XELOX/FOLFOX [42].

**Уровень убедительности рекомендаций - А (уровень достоверности доказательств - Ia)**

**Комментарии:** *Сроки начала адъювантной терапии должны быть в рамках 28 дней с момента оперативного лечения, в случае отсутствия послеоперационных осложнений и при наличии в клинике лекарственных препаратов. Комбинация оксалиплатина\*\* со струйным фторурацилом\*\* (режим FLOX) обладает схожей эффективностью, но сопряжена с высокой токсичностью (табл. 3). При развитии симптомов полинейропатии 2-3 степени - монотерапия фторпиримидинами. В адъювантной терапии колоректального рака не должны применяться иринотекан\*\* и таргетные препараты, в частности, бевацизумаб\*\* и цетуксимаб\*\*, панитумумаб, афлиберцепт, регорафениб [21].*



**Таблица 2 – Режимы фторпиримидинов, применяемые в лечении колоректального рака**

<b>Режим</b>	<b>Схема</b>
Модифицированный LV5FU2 (модифицированный режим De Gramont)	кальция фолинат** 400 мг/м <sup>2</sup> в/в в течение 2 часов с последующим болюсом фторурацила** 400 мг/м <sup>2</sup> и с последующей 46-часовой инфузией фторурацила** 2400 мг/м <sup>2</sup> (по 1200 мг/м <sup>2</sup> в сутки). Начало очередного курса на 15 день.
Капецитабин**	1250-2500 мг/м <sup>2</sup> в сутки внутрь 1-14 дни. Начало очередного курса на 22 день.

**Таблица 3 – Режимы оксалиплатина\*\* и фторпиримидинов, применяемые в лечении колоректального рака**

Модифицированный FOLFOX 6	Оксалиплатин** 85 мг/м <sup>2</sup> 2-часовая инфузия в 1-й день, кальция фолинат** 400 мг/м <sup>2</sup> в/в в течение 2 часов с последующим болюсом фторурацила** 400 мг/м <sup>2</sup> в/в струйно и 46-часовой инфузией фторурацила** 2400 мг/м <sup>2</sup> (по 1200 мг/м <sup>2</sup> в сутки). Начало очередного курса на 15-й день
XELOX	Оксалиплатин** 130 мг/м <sup>2</sup> в 1-й день, капецитабин** 2000 мг/м <sup>2</sup> в сутки 1-14 дни. Начало очередного курса на 22-й день
FLOX	Оксалиплатин** 85 мг/м <sup>2</sup> в течение 2 часов (дни 1; 15 и 29 каждого цикла) + кальция фолинат** 20 мг/м <sup>2</sup> в/в струйно и с последующим болюсом фторурацила** 8 500 мг/м <sup>2</sup> еженедельно в течение 6 недель с последующим 2-недельным перерывом.

### **3.3 Паллиативная химиотерапия**

- Рекомендуется в качестве первой линии терапии у пациентов с **малосимптомным процессом** (статус ECOG 0-1) в отдельных случаях, возможно, назначать монотерапию (табл. 2) фторпиримидинами. При прогрессировании заболевания к режиму рекомендуется добавление оксалиплатина\*\*, а в качестве третьей линии – иринотекан\*\* и фторпиримидины [35-37].

**Уровень убедительности рекомендаций - А** (уровень достоверности доказательств - Ib)

- Большому числу пациентов рекомендуются к применению и другие возможные варианты первой линии химиотерапии в виде двойных комбинации препаратов (FOLFOX, XELOX или FOLFIRI) на протяжении не менее 3-4 месяцев с последующей возможной поддерживающей терапией фторпиримидинами [38, 49].

**Уровень убедительности рекомендаций - А** (уровень достоверности доказательств - Ia)

**Комментарии:** оксалиплатин\*\* в монотерапии малоэффективен и должен применяться в комбинации с фторпиримидинами. При прогрессировании после ранее достигнутого эффекта необходимо рассмотреть вопрос о повторном применении ранее эффективного режима.

- У пациентов с **клинически значимыми симптомами заболевания** (ECOG 1-2) с обширной диссеминацией рекомендуется использование в первой линии двойных комбинаций препаратов (FOLFOX, XELOX или FOLFIRI) на протяжении не менее 3-4 месяцев с последующей возможной поддерживающей терапией фторпиримидинами [38, 49].

**Уровень убедительности рекомендаций - А** (уровень достоверности доказательств - Ib)

*Комментарии:* в случае прогрессирования опухолевого процесса после первой линии терапии, вторая линия может быть назначена пациентам с удовлетворительным общим статусом (ECOG  $\leq$  2). При рефрактерности к режиму FOLFOX (XELOX) в качестве второй линии обычно назначают режим FOLFIRI или монотерапию иринотеканом\*\*, при рефрактерности к иринотекану\*\* в 1 линии в режиме FOLFIRI – FOLFOX/XELOX (табл. 3; 4) [39]. В случае химиорезистентной опухоли (прогрессирование заболевания в процессе или ближайшее время после окончания терапии с включением иринотекана\*\*, оксалиплатина\*\* и фторпиримидинов) проведение дальнейшей химиотерапии не показано.

- Ослабленным пациентам с ECOG > 2 рекомендуется малотоксичная монокимиотерапия фторпиримидинами или симптоматическая терапия [38].

**Уровень убедительности рекомендаций - С** (уровень достоверности доказательств - IV)

- Рекомендуется к вышеперечисленным режимам добавление МКА (бевацизумаб\*\*, цетуксимаб\*\* или панитумумаб, что увеличивает продолжительность жизни, при условии наличия в клинике лекарственных препаратов [40].

**Уровень убедительности рекомендаций - А** (уровень достоверности доказательств - Ia)

*Комментарии:* в монотерапии бевацизумаб\*\* малоэффективен. Рекомендуется продолжение терапии бевацизумабом\*\* с фторпиримидинами до прогрессирования заболевания. В случае дальнейшего прогрессирования возможно продолжение бевацизумаба\*\* со сменой режима. На сегодняшний день неизвестны клинические или молекулярные факторы, предсказывающие эффективность бевацизумаба\*\*. Наибольшую активность бевацизумаб\*\* демонстрирует в первой и во второй линиях терапии; добавление бевацизумаба\*\* к режимам на основе оксалиплатина\*\* или иринотекана\*\* во второй линии лечения достоверно увеличивает продолжительность жизни. Во второй линии терапии возможно применение других антиангиогенных моноклональных антител – афлиберцепта и рамуцирумаба, которые применяются только в сочетании с режимом FOLFIRI. В отличие от бевацизумаба\*\* моноклональные анти-EGFR антитела (цетуксимаб\*\* и панитумумаб) активны как в монотерапии, так и в комбинации с химиотерапией, но лишь у пациентов с отсутствием мутации RAS и BRAF и при

локализации первичной опухоли в левых отделах толстой кишки. Анти-EGFR антитела не должны применяться с капецитабином\*\*, режимами FLOX, XELOX. Самостоятельная активность цетуксимаба\*\* и панитумумаба позволяет рекомендовать их в монотерапии у пациентов в третьей – четвертой линии. Совместное применение бевацизумаба\*\* и анти-EGFR антител ухудшает результаты лечения и не рекомендуется. Сроки начала химиотерапии первой линии должны быть в рамках 28 дней с момента установки диагноза метастатического рака или удаления первичной опухоли при метастатическом раке.

Задачи паллиативной химиотерапии – увеличение продолжительности жизни, уменьшение симптомов болезни и улучшение качества жизни. Пациенты, получившие все три активных химиопрепарата (иринотекан\*\*, оксалиплатин\*\* и фторпиримидины), имеют достоверно большую продолжительность жизни. При этом не важно, за сколько линий терапии это удастся реализовать. До сих пор четко не ясна оптимальная продолжительность первой линии терапии. Возможные варианты:

1) непрерывная терапия до прогрессирования заболевания или развития неприемлемой токсичности;

2) проведение лечения на протяжении не менее полугода с последующим наблюдением;

3) применение двойной комбинации в течение не менее 3-4 мес. С последующей поддержкой фторпиримидинами (стратегия «поддерживающей» терапии имеет преимущества перед полным прекращением лечения). В случае применения комбинации химиотерапии с бевацизумабом\*\*, поддерживающая терапия бевацизумабом\*\*+фторпиримидинами должна проводиться до появления признаков прогрессирования болезни или неприемлемой токсичности. При использовании комбинации химиотерапии с анти-EGFR антителами также рекомендуется поддерживающая терапия комбинацией инфузий лейковорина, фторурацила и анти-EGFR антител или монотерапия антителами до прогрессирования заболевания [25].

У пациентов с прогрессированием на оксалиплатине\*\*, иринотекане\*\* и фторпиримидинах, бевацизумабе\*\* и анти-EGFR антител (по показаниям), возможно назначение препарата регорафениба. В случае низкого функционального статуса у пациента начальная доза регорафениба может быть снижена на 1 курсе. При высоком уровне микросателлитной нестабильности (MSI-H) во 2 и последующих линиях терапии возможно назначение анти-PD-1 антител (ниволумаб).

Табл. 4. Режимы с иринотеканом\*\* и моноклональные антитела, применяемые в лечении колоректального рака.

<i>FOLFIRI</i>	<i>Иринотекан** 180 мг/м<sup>2</sup> 90-минутная инфузия в 1-й день, кальция фолинат** 400 мг/м<sup>2</sup> в/в в течение 2 часов с последующим болюсом фторурацила** 400 мг/м<sup>2</sup> в/в струйно и 46-часовой инфузией фторурацила** 2400 мг/м<sup>2</sup> (по 1200 мг/м<sup>2</sup> в сутки). Начало очередного курса на 15-й день.</i>
<i>FOLFOXIRI*</i>	<i>Иринотекан** 165 мг/м<sup>2</sup> 90-минутная инфузия в 1-й день, оксалиплатин** 85 мг/м<sup>2</sup> 2-часовая инфузия в 1-й день, кальция фолинат** 200 мг/м<sup>2</sup> в/в в течение 2 часов с последующей 46-часовой инфузией фторурацила** 3200 мг/м<sup>2</sup>. Начало очередного курса на 15-й день.</i>
<i>XELIRI*</i>	<i>Иринотекан** 200 мг/м<sup>2</sup> в 1-й день, капецитабин** 1600-1800 мг/м<sup>2</sup>/сутки 1-14 дни. Начало очередного курса на 22-й день.</i>
<i>Бевацизумаб**</i>	<i>7,5 мг/кг в/в 90-60-30-минутная инфузия каждые 3 недели, или 5 мг/кг каждые 2 недели (в зависимости от применяемого режима химиотерапии).</i>
<i>Афлиберцепт</i>	<i>4 мг/кг в/в 1-часовая инфузия каждые 2 недели (вместе с режимом FOLFIRI во второй линии терапии)</i>
<i>Цетуксимаб**</i>	<i>400 мг/м<sup>2</sup> в/в 1-часовая инфузия в первый день, далее по 250 мг/м<sup>2</sup> еженедельно</i>
<i>Рамуцирумаб</i>	<i>8 мг/кг в/в 1-часовая инфузия каждые 2 недели(вместе с режимом FOLFIRI во второй линии терапии)</i>
<i>Панитумумаб</i>	<i>6 мг/кг в/в 1-часовая инфузия каждые 2 недели.</i>
<i>Ниволумаб</i>	<i>240 мг в/в капельно более 30 минут каждые 2 недели (при MSI-H)</i>
<i>Регорафениб</i>	<i>160 мг 1 раз в день р.о. 1-21 дни, 1 неделя перерыв</i>
<i>*режим характеризуется более высокой, чем FOLFIRI, частотой развития диареи</i>	
<i>Проведение химиотерапии +/- таргетной терапии в соответствии с рекомендациями может быть только при условии наличия в клинике лекарственных препаратов</i>	

### **3.4 Симптоматическая терапия**

- Пациентам с острым кровотечением рекомендуется выполнить срочное эндоскопическое исследование, системную гемостатическую терапию. В зависимости от результатов исследования производят эндоскопическую остановку кровотечения. При невозможности/неэффективности эндоскопического гемостаза проводится экстренное хирургическое вмешательство

**Уровень убедительности рекомендаций - С** (уровень достоверности доказательств - IV)

- При опухолевом стенозе рекомендуется установка саморасправляющегося стента в зону опухолевого стеноза или оперативное лечение [41]

**Уровень убедительности рекомендаций - В** (уровень достоверности доказательств - IIb)

- В лечении болевого синдрома рекомендуется проведение дистанционной лучевой терапии, медикаментозной терапии, локорегионарной анестезии в зависимости от причины болевого синдрома [43].

**Уровень убедительности рекомендаций - В** (уровень достоверности доказательств - IIb)

- При лечении асцита рекомендуется рассмотреть возможность применения диуретиков и лапароцентеза<sup>44</sup>.

**Уровень убедительности рекомендаций - В** (уровень достоверности доказательств - IIb)

**Комментарии:** *целью так называемой «наилучшей поддерживающей терапии» (best supportive care) является профилактика и облегчение симптомов заболевания и поддержание качества жизни пациентов и их близких, независимо от стадии заболевания и потребности в других видах терапии. В случае рака ободочной кишки меры, направленные на облегчение основных симптомов, способствуют увеличению продолжительности жизни.*

#### 4. Реабилитация

- Рекомендуется проводить реабилитацию, ориентируясь на общие принципы реабилитации пациентов после проведенных хирургических вмешательств и/или химиотерапии.

**Уровень убедительности рекомендаций - С** (уровень достоверности доказательств – IV)

#### 5. Профилактика и диспансерное наблюдение

- Рекомендуется соблюдать следующую периодичность и методы наблюдения после завершения лечения по поводу рака толстой кишки: в первые 1-2 года физикальный осмотр и сбор жалоб рекомендуется проводить каждые 3-6 месяца, на сроке 3-5 лет – 1 раз в 6-12 месяцев. После 5 лет с момента операции визиты проводятся ежегодно или при появлении жалоб. Объем обследования:
  - 1) Анамнез и физикальное обследование;
  - 2) Онкомаркеры РЭА каждые 3 месяца первые 2 года и далее каждые 6 мес. в последующие 3 года.
  - 3) Колоноскопия через 1 и 3 года после резекции первичной опухоли, далее каждые 5 лет для выявления метакронной опухоли или удаления обнаруженных полипов толстой кишки. При выявлении полипов колоноскопия выполняется ежегодно (В). В случае, если до начала лечения колоноскопия не была выполнена по причине стенозирующей опухоли, ее производят в течение 3-6 мес. после резекции.
  - 4) УЗИ органов брюшной полости и малого таза каждые 3-6 мес. в зависимости от риска прогрессирования;
  - 5) Рентгенография органов грудной клетки каждые 12 мес.;
  - 6) КТ органов грудной и брюшной полости с в/в контрастированием однократно через 12-18 мес. после операции. (см. **Приложение Г. План контрольных обследований пациента после завершения лечения**) [38]

**Уровень убедительности рекомендаций - А** (уровень достоверности доказательств - Ia)

**Комментарии:** задачей наблюдения является раннее выявление прогрессирующего заболевания с целью раннего начала химиотерапии или хирургического лечения резектабельных метастатических очагов, рецидивных опухолей, а также выявление метастатических опухолей ободочной кишки.

## **6. Организация медицинской помощи**

Проводится в соответствии с приказами и методическими рекомендациями Минздрава по организации оказания медицинской помощи населению РФ. При выявлении онкологического заболевания пациент должен быть направлен на лечение в специализированное медицинское учреждение.

### **Критерии оценки качества медицинской помощи**

<b>№</b>	<b>Критерии качества</b>		
1.	Выполнена морфологическая верификация диагноза до начала лечения, за исключением случаев экстренной хирургии		
2.	Выполнена оценка факторов риска прогрессирования у больных со II стадией заболевания		
3.	Выполнено определение генов RAS (при метастатической болезни)		
4.	Выполнена консультация хирурга-гепатолога перед началом 1 курса химиотерапии (случае, если пациенту показано проведение химиотерапии и/или таргетной терапии при поражении метастазами только печени)		
5.	Выполнение инфузий фторурацила** через центральный венозный доступ (если пациенту проводится 46 часовая в/в инфузия фторурацила**)		
6.	Наличие назначений обследования перед хирургическим лечением в соответствии с рекомендациями		
7.	Выполнение хирургического лечения в объёме, соответствующем указанному в рекомендациях		
8.	Выполнение анестезии в соответствии с объемом оперативного вмешательства и тяжестью состояния пациента		
9.	Отсутствие незапланированной интраоперационной травмы соседних органов (магистральных сосудов, мочеточников, мочевого пузыря, селезенки, тонкой кишки) (при хирургическом вмешательстве)		

№	Критерии качества		
10.	Выполнено морфологическое и/или иммуногистохимическое исследование препарата удаленных тканей (при хирургическом вмешательстве)		
11.	Проведена профилактика инфекционных осложнений антибактериальными лекарственными препаратами при хирургическом вмешательстве (при отсутствии медицинских противопоказаний)		
12.	Выполнение тромбопрофилактики послеоперационных осложнений ((при хирургическом вмешательстве и при отсутствии медицинских противопоказаний)		
13.	Отсутствие кровотечения в раннем послеоперационном периоде (при хирургическом вмешательстве)		
14.	Отсутствие незапланированного инородного тела в области операционного поля (при хирургическом вмешательстве)		
15.	Начат первый курс химиотерапии не позднее 30 дней от момента выявления метастатической болезни (при наличии медицинских показаний и отсутствии медицинских противопоказаний)		
16.	Выполнен первый курс адъювантной химиотерапии не позднее 60 дней от момента хирургического вмешательства (при проведении адъювантной химиотерапии и отсутствии медицинских противопоказаний)		
17.	Выполнено хирургическое вмешательство в течение 14 дней с момента госпитализации (перевода) в хирургическое отделение (в случае если состояние больного тяжелое ECOG 3-4, этот период мог быть увеличен до 28 дней)		
18	Выполнена колоноскопия тотальная или ирригоскопия при невозможности выполнения тотальной колоноскопии или компьютерно-томографическая колоноскопия при невозможности выполнения тотальной колоноскопии (при установлении диагноза)		
19	Выполнена ректороманоскопия при раке прямой кишки или ректосигмоидного отдела (при установлении диагноза)		

№	Критерии качества		
20	Выполнена биопсия опухоли толстой при проведении колоноскопии и/или ректороманоскопии с последующим морфологическим и/или иммуногистохимическим исследованием (при установлении диагноза)		
21	Выполнено ультразвуковое исследование органов брюшной полости (комплексное) и забрюшинного пространства и/или компьютерная томография органов брюшной полости и/или магнитно-резонансная томография органов брюшной полости (при установлении диагноза)		
22	Выполнено ультразвуковое исследование органов малого таза и/или компьютерная томография органов малого таза и/или магнитно-резонансная томография органов малого таза (при установлении диагноза)		
23	Выполнена рентгенография органов грудной клетки и/или компьютерная томография органов грудной клетки (при установлении диагноза)		
24	Выполнено исследование уровня СА-19-9 и раково-эмбрионального антигена в крови (при установлении диагноза)		
25	Выполнена химиотерапия и/или гормонотерапия и/или таргетная терапия и/или лучевая терапия при наличии морфологической верификации диагноза (при химиотерапии и/или		



№	Критерии качества		
	гормонотерапии и/или таргетной терапии и/или лучевой терапии)		
26	Выполнен общий (клинический) анализ крови развернутый не более, чем за 5 дней до начала курса химиотерапии и/или таргетной терапии и/или лучевой терапии		

## Список литературы

1. Terzi'c, J.; Grivennikov, S.; Karin, E.; Karin, M. Inflammation and colon cancer. *Gastroenterology* 2010, 138, 2101–2114
2. Johns, L.E.; Houlston, R.S. A systematic review and meta-analysis of familial colorectal cancer risk. *Am. J. Gastroenterol.* 2001, 96, 2992–3003.
3. Tenesa, A.; Dunlop, M.G. New insights into the aetiology of colorectal cancer from genome-wide association studies. *Nat. Rev. Genet.* 2009, 10, 353–358.
4. Huxley, R.R.; Ansary-Moghaddam, A.; Clifton, P.; Czernichow, S.; Parr, C.L.; Woodward, M. The impact of dietary and lifestyle risk factors on risk of colorectal cancer: A quantitative overview of the epidemiological evidence. *Int. J. Cancer* 2009, 125, 171–180.
5. Watson, A.J.M.; Collins, P.D. Colon cancer: A civilization disorder. *Dig. Dis.* 2011, 29, 222–228.
6. Meyerhardt, J.A.; Catalano, P.J.; Haller, D.G.; Mayer, R.J.; Macdonald, J.S.; Benson, A.B.; Fuchs, C.S. Impact of diabetes mellitus on outcomes in patients with colon cancer. *J. Clin. Oncol.* 2003, 21, 433–440.
7. Hjartaker A. et al. Subsite-specific dietary risk factors for colorectal cancer: a review of cohort studies. *J Oncol* 2013, Article ID 703854, 14 pages (2013).
8. Theodoratou E. et al. Associations between dietary and lifestyle risk factors and colorectal cancer in the Scottish population. *Eur J Cancer Prev* 23, 8–17 (2014).
9. Rasool S., Kadla S. A., Rasool V. & Ganai B. A. A comparative overview of general risk factors associated with the incidence of colorectal cancer. *Tumor Biol* 34, 2469–2476 (2013).
10. Esposito K. et al. Colorectal cancer association with metabolic syndrome and its components: A systematic review with meta-analysis. *Endocrine* 44, 634–647 (2013).
11. Larsson S. C., Orsini N. & Wolk A. Diabetes mellitus and risk of colorectal cancer: a meta-analysis. *J Natl Cancer Inst* 97, 1679–1687 (2005)
12. Raskov H., Pommergaard H. C., Burcharth J. & Rosenberg J. Colorectal carcinogenesis--update and perspectives. *World J Gastroentero* 20, 18151–18164 (2014)
13. Donohoe C, O'farrell N, Doyle S, Reynolds J (2014). The role of obesity in gastrointestinal cancer: evidence and opinion. *Therap Adv Gastroenterol*, 7, 38-50.
14. Давыдов М.И., Аксель Е.М. Статистика злокачественных новообразований в России и странах СНГ в 2014 г.//Издательская группа РОИЦ. 2016. – 217 С.
15. Finan PJ, Ritchie JK, Hawley PR. Synchronous and 'early' metachronous carcinomas of the colon and rectum. *Br J Surg* 1987; 74:945-47.
16. Barillari P, Ramacciato G, De Angelis R et al. Effect of preoperative colonoscopy on the incidence of synchronous and metachronous neoplasms, *Acta Chir Scand* 1990; 156: 163-166

17. Computed tomographic colonography compared with colonoscopy or barium enema for diagnosis of colorectal cancer in older symptomatic patients: two multicentre randomised trials with economic evaluation (the SIGGAR trials). *Health Technol Assess.* 2015 Jul;19(54):1-134.
18. Starck M, Bohe M, Simanaitis M, Valentin L. Rectal endosonography can distinguish benign rectal lesions from invasive early rectal cancers. *Colorectal Dis.* 2003 May; (3):246-50.
19. Niekel MC, Bipat S, Stoker J, et al. Diagnostic imaging of colorectal liver metastases with CT, MR imaging, FDG PET, and/or FDG PET/CT: a meta-analysis of prospective studies including patients who have not previously undergone treatment. *Radiology.* 2010 Dec; 257(3):674-84.
20. Lee EJ, Lee JB, Lee SH, et al. Endoscopic submucosal dissection for colorectal tumors--1,000 colorectal ESD cases: one specialized institute's experiences. *Surg Endosc.* 2013 Jan; 27(1):31-9.
21. Федянин М.Ю., Трякин А.А., Тюляндин С.А. Адьювантная химиотерапия рака толстой кишки. // *Фарматека №7(220) 2011, с.21-27.*
22. Hughes KS, Simon R, Songhorabodi S , et al. Resection of the liver for colorectal carcinoma metastases: a multi-institutional study of patterns of recurrence. *Surgery.* 1986 Aug; 100(2):278-84.
23. Oshowo A, Gillams A, Harrison E, et al. Comparison of resection and radiofrequency ablation for treatment of solitary colorectal liver metastases. *Br J Surg.* 2003 Oct; 90(10):1240-3
24. Falcone A., Cremolini C., Masi G., et al. FOLFOXIRI/bevacizumab (bev) versus FOLFIRI/bev as first-line treatment in unresectable metastatic colorectal cancer (mCRC) patients (pts): Results of the phase III TRIBE trial by GONO group. *J Clin Oncol.* 31, 2013 (suppl; abstr 3505).
25. Федянин М.Ю., Трякин А.А., Тюляндин С.А. Потенциальные предикторы эффективности анти-EGFR-терапии при метастатическом раке толстой кишки. // *Онкологическая колопроктология 2013, №2, стр.21-30.*
26. Landmann RG, Weiser MR. *Clin Colon Rectal Surg.* 2005 Aug;18(3):182-9. Surgical management of locally advanced and locally recurrent colon cancer.
27. Güenaga KF, Matos D, Wille-Jørgensen P. *Cochrane Database Syst Rev.* 2011 Sep 7; (9):CD001544. Epub 2011 Sep 7)
28. Lacy, A.M., et al. Laparoscopy-assisted colectomy versus open colectomy for treatment of non-metastatic colon cancer: a randomised trial. *Lancet,* 2002. 359(9325): p. 2224-9
29. Veldkamp, R., et al., Laparoscopic surgery versus open surgery for colon cancer: short-term outcomes of a randomised trial. *Lancet Oncol,* 2005. 6(7): p. 477-84

30. Guillou, P.J., et al., Short-term endpoints of conventional versus laparoscopic-assisted surgery in patients with colorectal cancer (MRC CLASICC trial): multicentre, randomised controlled trial. *Lancet*, 2005. 365(9472): p. 1718-26
31. Fleshman, J., et al., Laparoscopic colectomy for cancer is not inferior to open surgery based on 5-year data from the COST Study Group trial. *Ann Surg*, 2007. 246(4): p. 655-62; discussion 662-4
32. De Salvo GL, Gava C, Lise M et al. Curative surgery for obstruction from primary left colorectal carcinoma: Primary or staged resection. *The Cochrane Database of Systematic Reviews* 2006 Issue 2
33. Khot UP, Lang AW, Murali K, Parker MC. Systematic review of the efficacy and safety of colorectal stents. *Br J Surg* 2002; 89 (9): 1096-1020.
34. Meyer F, Marusch F, Coch A, Meyer L, Fuhrer S, Kockerling F, et al. the German Study Group 'Colorectal Carcinoma (Primary Tumor)' Emergency operation in carcinomas of the left colon: value of Hartmann's procedure. *Tech Coloproctol*. 2004;8:S226–9
35. Seymour MT, Maughan TS, Ledermann JA et al. Different strategies of sequential and combination chemotherapy for patients with poor prognosis advanced colorectal cancer (MRC FOCUS): a randomised controlled trial. *Lancet* 2007; 370: 143-152.
36. Cunningham D, Sirohi B, Pluzanska A et al. Two different first-line 5-fluorouracil regimens with or without oxaliplatin in patients with metastatic colorectal cancer. *Ann Oncol* 2009; 20: 244–250.
37. Ackland SP, Jones M, Tu D et al. A meta-analysis of two randomised trials of early chemotherapy in asymptomatic metastatic colorectal cancer. *Br J Cancer* 2005; 93: 1236–1243
38. Schmoll HJ, Van Cutsem E, Stein A et al. ESMO consensus guidelines for management of patients with colon and rectal cancer. A personalized approach to clinical decision making. *Ann Oncol* 2012; 23: 2479–2516.
39. Tournigand C, Andre T, Achille E et al. FOLFIRI followed by FOLFOX6 or the reverse sequence in advanced colorectal cancer: a randomized GERCOR study. *J Clin Oncol* 2004; 22: 229–237.
40. Rosa B, de Jesus JP, de Mello EL, et al. Effectiveness and safety of monoclonal antibodies for metastatic colorectal cancer treatment: systematic review and meta-analysis. *Ecancermedicalscience*. 2015 Oct 15; 9:582.
41. Bayraktar B, Ozemir IA, Kefeli U, et al. Colorectal stenting for palliation and as a bridge to surgery: A 5-year follow-up study. *World J Gastroenterol*. 2015 Aug 21; 21(31):9373-9.
42. Gunjur A. Short vs long course adjuvant chemotherapy for colon cancer. *Lancet Oncol*. 2018 Apr 6. pii: S1470-2045(18)30272-9. doi: 10.1016/S1470-2045(18)30272-9. [Epub ahead of print]
43. Cameron MG, Kersten C, Vistad I, van Helvoirt R, Weyde K, Undseth C, Mjaaland I, Skovlund E, Fosså SD, Guren MG. Palliative pelvic radiotherapy for symptomatic rectal cancer—a prospective multicenter study. *Acta Oncologica*. 2016 Dec 1;55(12):1400-7

44. Lee CW, Bociiek G, Faught W. A survey of practice in management of malignant ascites. *J Pain Symptom Manage*. 1998;16:96–101
45. Kanas GP, Taylor A, Primrose JN, Langeberg WJ, Kelsh MA, Mowat FS, Alexander DD, Choti MA, Poston G. Survival after liver resection in metastatic colorectal cancer: review and meta-analysis of prognostic factors. *Clinical epidemiology*. 2012;4:283.
46. Brandi G, De Lorenzo S, Nannini M, Curti S, Ottone M, Dall’Olio FG, Barbera MA, Pantaleo MA, Biasco G. Adjuvant chemotherapy for resected colorectal cancer metastases: Literature review and meta-analysis. *World journal of gastroenterology*. 2016 Jan 14;22(2):519
47. Chua TC, Saxena A, Liauw W, Kokandi A, Morris DL. Systematic review of randomized and nonrandomized trials of the clinical response and outcomes of neoadjuvant systemic chemotherapy for resectable colorectal liver metastases. *Annals of surgical oncology*. 2010 Feb 1;17(2):492-501
48. Primrose J, Falk S, Finch-Jones M, Valle J, O’Reilly D, Siriwardena A, Hornbuckle J, Peterson M, Rees M, Iveson T, Hickish T. Systemic chemotherapy with or without cetuximab in patients with resectable colorectal liver metastasis: the New EPOC randomised controlled trial. *The lancet oncology*. 2014 May 1;15(6):601-11
49. Jonker D, Rumble RB, Maroun J, Gastrointestinal Cancer Disease Site Group of Cancer Care Ontario’s Program in Evidence-Based Care. Role of oxaliplatin combined with 5-fluorouracil and folinic acid in the first-and second-line treatment of advanced colorectal cancer. *Current Oncology*. 2006 Oct;13(5):173
50. Goldberg RM, Fleming TR, Tangen CM, Moertel CG, Macdonald JS, Haller DG, Laurie JA. Surgery for recurrent colon cancer: strategies for identifying resectable recurrence and success rates after resection. *Annals of internal medicine*. 1998 Jul 1;129(1):27-35.
51. Bowne WB, Lee B, Wong WD, Ben-Porat L, Shia J, Cohen AM, Enker WE, Guillem JG, Paty PB, Weiser MR. Operative salvage for locoregional recurrent colon cancer after curative resection: an analysis of 100 cases. *Diseases of the colon & rectum*. 2005 May 1;48(5):897-909.
52. Alberts SR, Sargent DJ, Nair S, et al: Effect of oxaliplatin, fluorouracil, and leucovorin with or without cetuximab on survival among patients with resected stage III colon cancer: A randomized trial. *JAMA* 307:1383-1393, 2012.
53. Allegra CJ, Yothers G, O’Connell MJ, et al: Bevacizumab in stage II-III colon cancer: 5-year update of the National Surgical Adjuvant Breast and Bowel Project C-08 trial. *J Clin Oncol* 31:359-364, 2013
54. Hurlstone DP, Cross SS, Drew K, Adam I, Shorthouse AJ, Brown S, Sanders DS, Lobo AJ. An evaluation of colorectal endoscopic mucosal resection using high-magnification chromoscopic colonoscopy: a prospective study of 1000 colonoscopies. *Endoscopy*. 2004 Jun;36(06):491-8.
55. Chiba H, Tachikawa J, Kurihara D, Ashikari K, Goto T, Takahashi A, Sakai E, Ohata K, Nakajima A. Safety and efficacy of simultaneous colorectal ESD for large synchronous colorectal lesions. *Endoscopy international open*. 2017 Jul;5(7):E595.

## Приложение А1. Состав Рабочей группы

1. **Ананьев В.С.**, профессор, д.м.н., ведущий научный сотрудник отделения хирургического № 3 проктологическое ФГБУ «Национальный медицинский исследовательский центр онкологии им. Н.Н. Блохина» Минздрава России;
2. **Артамонова Е.В.**, д.м.н., ведущий научный сотрудник отделения амбулаторной химиотерапии (дневной стационар) ФГБУ «Национальный медицинский исследовательский центр онкологии им. Н.Н. Блохина» Минздрава России;
3. **Ачкасов С.И.**, профессор, д.м.н., руководитель отдела онкологии и хирургии ободочной кишки ФГБУ «Государственный научный центр колопроктологии им. А.Н. Рыжих» Минздрава России;
4. **Барсуков Ю.А.**, профессор, д.м.н., главный научный сотрудник отделения хирургического № 3 проктологическое ФГБУ «Национальный медицинский исследовательский центр онкологии им. Н.Н. Блохина» Минздрава России;
5. **Гордеев С.С.**, к.м.н., врач-онколог отделения хирургического № 3 проктологическое ФГБУ «Национальный медицинский исследовательский центр онкологии им. Н.Н. Блохина» Минздрава России;
6. **Карачун А.М.**, профессор, д.м.н. заведующий хирургическим отделением абдоминальной онкологии ФГБУ «НМИЦ онкологии им. Н.Н. Петрова» Минздрава России, сотрудник кафедры онкологии Северо-Западного государственного медицинского университета им. И.И. Мечникова;
7. **Личиницер М.Р.**, академик РАН, профессор, д.м.н., заведующий отделением химиотерапии и комбинированного лечения злокачественных опухолей ФГБУ «Национальный медицинский исследовательский центр онкологии им. Н.Н. Блохина» Минздрава России;
8. **Расулов А.О.**, д.м.н., заведующий отделения хирургического № 3 проктологическое ФГБУ «Национальный медицинский исследовательский центр онкологии им. Н.Н. Блохина» Минздрава России;
9. **Сагайдак И.В.**, профессор, д.м.н., главный научный сотрудник отделения хирургического № 7 опухолей печени и поджелудочной железы ФГБУ «Национальный медицинский исследовательский центр онкологии им. Н.Н. Блохина» Минздрава России;
10. **Сидоров Д.В.**, д.м.н., руководитель абдоминального отделения Московского научно-исследовательского онкологического института имени П.А. Герцена - филиал ФГБУ «НМИРЦ» Минздрава России;

11. **Трякин А.А.**, д.м.н., старший научный сотрудник отделения клинической фармакологии и химиотерапии ФГБУ «Национальный медицинский исследовательский центр онкологии им. Н.Н. Блохина» Минздрава России;
12. **Федянин М.Ю.**, к.м.н., старший научный сотрудник отделения клинической фармакологии и химиотерапии ФГБУ «Национальный медицинский исследовательский центр онкологии им. Н.Н. Блохина» Минздрава России;
13. **Шелыгин Ю.А.**, академик РАН, профессор, д.м.н., президент Общероссийской общественной некоммерческой организации «Ассоциация колопроктологов России», директор ФГБУ «Государственный научный центр колопроктологии им. А.Н. Рыжих» Минздрава России, главный внештатный специалист колопроктолог Минздрава России.

## Приложение А2. Методология разработки клинических рекомендаций

### Целевая аудитория данных клинических рекомендаций:

1. Врачи–онкологи;
2. Врачи-хирурги;
3. Врачи-радиологи;
4. Врачи-химиотерапевты;
5. Врачи-генетики;
6. Студенты медицинских ВУЗов, ординаторы и аспиранты.

**Методы, использованные для сбора/селекции доказательств:** поиск в электронных базах данных; анализ современных научных разработок по проблеме рака ободочной кишки и ректосигмоидного перехода в РФ и за рубежом; обобщение практического опыта российских и зарубежных специалистов.

**Таблица П1** – Уровни достоверности доказательств в соответствии с классификацией Агентства по политике медицинского обслуживания и исследований (АНСРР, 1992)

<b>Уровни достоверности доказательств</b>	<b>Описание</b>
Ia	Доказательность, основанная на мета-анализе рандомизированных контролируемых исследований
Ib	Доказательность, основанная как минимум на одном рандомизированном контролируемом исследовании с хорошим дизайном
IIa	Доказательность, основанная как минимум на одном крупном нерандомизированном контролируемом исследовании
IIb	Доказательность, основанная как минимум на одном квазиэкспериментальном исследовании с хорошим дизайном

Уровни достоверности доказательств	Описание
III	Доказательность, основанная на неэкспериментальных описательных исследованиях с хорошим дизайном, типа сравнительных исследований, корреляционных исследований и исследований случай-контроль
IV	Доказательность, основанная на мнении экспертов, на опыте или мнении авторов

**Таблица П2** – Уровни убедительности рекомендаций в соответствии с классификацией Агентства исследований и оценки качества медицинского обслуживания (AHRQ, 1994)

Уровень убедительности рекомендации	Уровни достоверности доказательств	Описание
A	Ia, Ib	Доказательность, основанная как минимум на одном рандомизированном контролируемом исследовании с хорошим дизайном
B	IIa, IIb, III	Доказательность, основанная на хорошо выполненных нерандомизированных клинических исследованиях
C	IV	Доказательность, основанная на мнении экспертов, на опыте или мнении авторов. Указывает на отсутствие исследований высокого качества

**Методы, использованные для формулирования рекомендаций** – консенсус экспертов.

#### **Экономический анализ**

Анализ стоимости не проводился и публикации по фармакоэкономике не анализировались.

#### **Метод валидации рекомендаций:**

- Внешняя экспертная оценка
- Внутренняя экспертная оценка

#### **Описание метода валидации рекомендаций:**

Настоящие рекомендации в предварительной версии рецензированы независимыми экспертами, которые попросили прокомментировать, прежде всего, насколько интерпретация доказательств, лежащих в основе рекомендаций, доступна для понимания.

Получены комментарии со стороны врачей-детских онкологов первичного звена в отношении доходчивости изложения рекомендаций и их оценки важности рекомендаций как рабочего инструмента повседневной практики.

Комментарии, полученные от экспертов, тщательно систематизировались и обсуждались председателем и членами рабочей группы. Каждый пункт обсуждался и



вносимые в результате этого изменения в рекомендации регистрировались. Если же изменения не вносились, то регистрировались причины отказа от внесения изменений.

Консультации и экспертная оценка: проект рекомендаций рецензирован также независимыми экспертами, которых попросили прокомментировать, прежде всего, доходчивость и точность интерпретации доказательной базы, лежащей в основе рекомендаций.

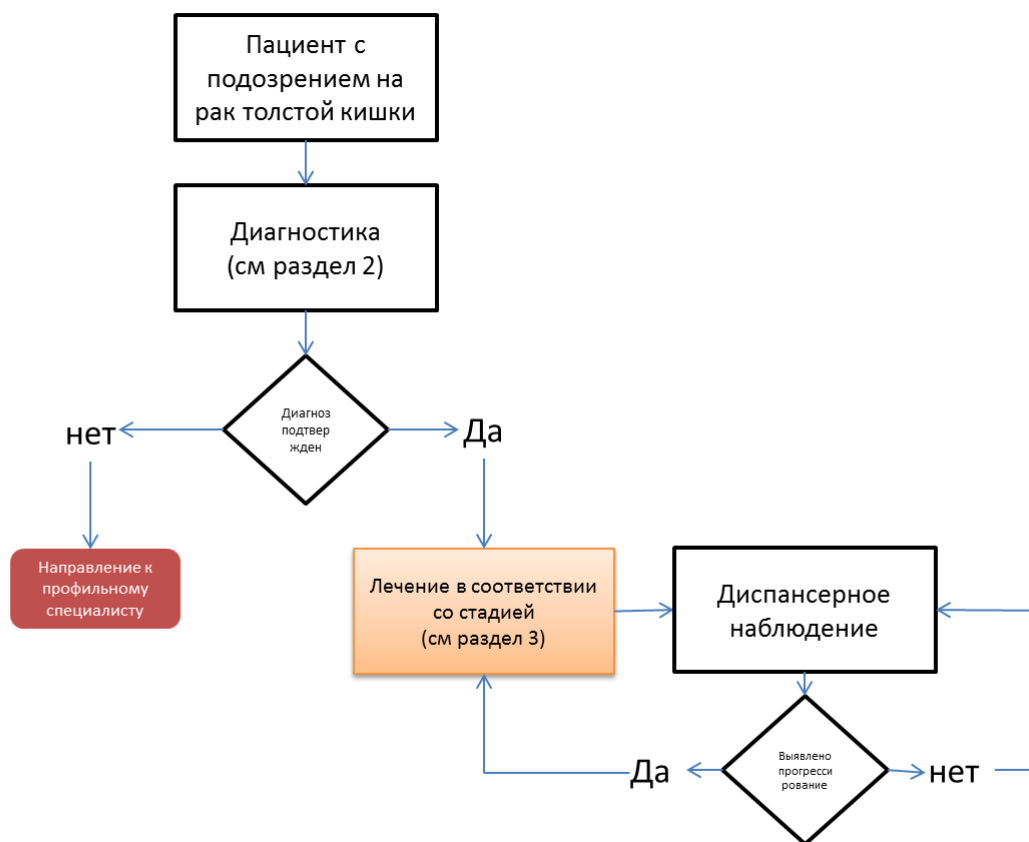
Для окончательной редакции и контроля качества рекомендации повторно проанализированы членами рабочей группы, которые пришли к заключению, что все замечания и комментарии экспертов приняты во внимание, риск систематических ошибок при разработке рекомендаций сведен к минимуму.

Обновления клинических рекомендаций: актуализация проводится не реже чем один раз в три года с учетом появившейся новой информации о диагностике и тактике ведения больных раком ободочной кишки и ректосигмоидного перехода. Решение об обновлении принимает МЗ РФ на основе предложений, представленных медицинскими профессиональными некоммерческими организациями. Сформированные предложения должны учитывать результаты комплексной оценки лекарственных препаратов, медицинских изделий, а также результаты клинической апробации.

При отборе публикаций, как потенциальных источников доказательств, использованная в каждом исследовании методология изучается для того, чтобы убедиться в ее достоверности. Результат изучения влияет на уровень доказательств, присваиваемый публикации, что в свою очередь влияет на силу, вытекающих из нее рекомендаций.

## Приложение Б. Алгоритм ведения пациента

Схема 1. Блок-схема диагностики и лечения больного раком толстой кишки



## Приложение В. Информация для пациента

### Рекомендации при осложнениях химиотерапии - связаться с химиотерапевтом.

#### 1) При повышении температуры тела 38°C и выше:

- Начать прием антибиотиков: по рекомендации химиотерапевта

#### 2) При стоматите:

- Диета – механическое, термическое щажение;
- Частое полоскание рта (каждый час) – ромашка, кора дуба, шалфей, смазывать рот облепиховым (персиковым) маслом;
- Обрабатывать полость рта по рекомендации химиотерапевта

#### 3) При диарее:

- Диета – исключить жирное, острое, копченое, сладкое, молочное, клетчатку.

Можно нежирное мясо, мучное, кисломолочное, рисовый отвар. Обильное питье.

- Принимать препараты по рекомендации химиотерапевта

#### 4) При тошноте:

- Принимать препараты по рекомендации химиотерапевта

Приложение С. Критерии для генетического обследования.

### **Критерии Amsterdam I**

1. По крайней мере у 3 родственников присутствует гистологически верифицированный колоректальный рак, один из них – родственник первой линии
2. Заболевание прослеживается по крайней мере в двух поколениях
3. По крайней мере у 1 из родственников колоректальный рак диагностирован в возрасте до 50 лет
4. Семейный аденоматозный полипоз исключён

### **Критерии Amsterdam II**

1. По крайней мере у 3 родственников развился рак, связанный с синдромом Линча (КРР, рак эндометрия, рак желудка, яичников, мочеточника/почечной лоханки, головного мозга, тонкой кишки, гепатобилиарного тракта и кожи (сальных желез)), один из них – родственник первой линии
2. Заболевание прослеживается по крайней мере в двух поколениях
3. По крайней мере у 1 из родственников связанный с синдромом Линча рак диагностирован в возрасте до 50 лет
4. Семейный аденоматозный полипоз исключён в случаях наличия КРР
5. Опухоли по возможности должны быть верифицированы

### **Критерии Bethesda для тестирования на MSI (микросателлитную нестабильность)**

1. Колоректальный рак у пациента младше 50 лет
2. Наличие синхронного, метахронного колоректального рака для другого рака, который может быть связан с синдромом Линча, вне зависимости от возраста
3. Колоректальный рак с выявленным при гистологическом исследовании высоким уровне микросателлитной нестабильности (MSI-H) у пациента в возрасте до 60 лет
4. Колоректальный рак у одного или более родственников первой линии с заболеванием, которое может быть связано с синдромом Линча, по крайней мере один из случаев заболевания выявлен в возрасте до 50 лет
5. Колоректальный рак у 2 или более родственников первой или второй линии с заболеваниями, которые могут быть связаны с синдромом Линча, вне зависимости от возраста.

### Приложение Г. План контрольных обследований пациента после завершения лечения

Методы исследования	Сроки контрольных обследований пациента после завершения лечения																			
	1 год				2 год				3 год				4-5 годы				Далее			
	3 мес.	6 мес.	9 мес.	12 мес.	3 мес.	6 мес.	9 мес.	12 мес.	3 мес.	6 мес.	9 мес.	12 мес.	3 мес.	6 мес.	9 мес.	12 мес.	3 мес.	6 мес.	9 мес.	12 мес.
Консультация врача-онколога (сбор жалоб + физикальный осмотр)	x	x	x	x	x	x	x	x		x		x		x		x				x
Онкомаркеры РЭА, СА19.9	x	x	x	x	x	x	x	x		x		x		x		x	-			
УЗИ органов брюшной полости и малого таза		x		x		x		x		x		x		x		x		x		x
Рентгенография органов грудной клетки				x				x				x				x				x
КТ органов грудной и брюшной полости с в/в контрастированием				x				x					-							
Колоноскопия <sup>1</sup>				x								x	каждые 5 лет							

**Примечание:** У пациентов с высоким риском рецидива перерыв между обследованиями может быть сокращен.

<sup>1</sup> При выявлении полипов выполняется ежегодно, в случае, если до начала лечения колоноскопия не была выполнена по причине стенозирующей опухоли, ее производят в течение 3-6 мес. после резекции.