



МИНИСТЕРСТВО
ЗДРАВООХРАНЕНИЯ
РОССИЙСКОЙ ФЕДЕРАЦИИ

Клинические рекомендации

Рак прямой кишки

Кодирование по Международной статистической
классификации болезней и проблем, связанных со здоровьем: **C20**

Год утверждения (частота пересмотра): **2020**

Возрастная категория: **Взрослые**

Год окончания действия: **2022**

ID: **554**

Разработчик клинической рекомендации

- • **Общероссийский национальный союз "Ассоциация онкологов России"**
- • **Общероссийская общественная организация "Российское общество клинической онкологии"**
- • **Общероссийская общественная организация "Российское общество специалистов по колоректальному раку"**
- • **Общероссийская общественная организация "Ассоциация колопроктологов России"**

Одобрено Научно-практическим Советом Минздрава РФ

Оглавление

- Ключевые слова
- Список сокращений
- Термины и определения
- 1. Краткая информация
- 2. Диагностика
- 3. Лечение
- 4. Реабилитация
- 5. Профилактика
- 6. Дополнительная информация, влияющая на течение и исход заболевания
- Критерии оценки качества медицинской помощи
- Список литературы
- Приложение А1. Состав рабочей группы
- Приложение А2. Методология разработки клинических рекомендаций
- Приложение А3. Связанные документы
- Приложение Б. Алгоритмы ведения пациента
- Приложение В. Информация для пациентов
- Приложение Г.

Ключевые слова

- Рак ободочной кишки
- Рак ректосигмоидного отдела
- Адъювантная химиотерапия
- Системная химиотерапия

Список сокращений

CTCAE – Общие терминологические критерии неблагоприятных эффектов

ECOG – Восточная объединенная группа онкологов

EGFR – рецептор эпидермального фактора роста

IMRT – модулированная по интенсивности лучевая терапия

MSI – микросателлитная нестабильность

VMAT – объёмно модулированное облучение

МКА – моноклональные антитела

КТ – компьютерная томография

ЛФК – лечебная физкультура

МРТ – магнитно-резонансная томография

ПЭТ-КТ – позитронно-эмиссионная томография с компьютерной томографией

РЧА – радиочастотная абляция

УЗДГ – ультразвуковая доплерография

УЗИ – ультразвуковое исследование

ЭКГ – электрокардиография

** – жизненно необходимые и важнейшие лекарственные препараты

– препарат, применяющийся вне показаний (офф-лейбл)

Термины и определения

Фторпиримидины – химиопрепараты из группы антиметаболитов.

3DCRT – метод проведения лучевой терапии, трёхмерная конформная лучевая терапия.

IMRT – метод проведения лучевой терапии, интенсивно модулированная лучевая терапия.

Rapid Arc – технология проведения лучевой терапии под визуальным контролем.

Пререабилитация (prehabilitation) – реабилитация с момента постановки диагноза до начала лечения (хирургического лечения/химиотерапии/лучевой терапии).

I этап реабилитации – реабилитация в период специализированного лечения основного заболевания (включая хирургическое лечение/химиотерапию/лучевую терапию) в отделениях медицинских организаций по профилю основного заболевания.

II этап реабилитации – реабилитация в стационарных условиях медицинских организаций (реабилитационных центров, отделений реабилитации), в ранний восстановительный период течения заболевания, поздний реабилитационный период, период остаточных явлений течения заболевания.

III этап реабилитации – реабилитация в ранний и поздний реабилитационный периоды, период остаточных явлений течения заболевания в отделениях (кабинетах) реабилитации, физиотерапии, лечебной физкультуры, рефлексотерапии, мануальной терапии, психотерапии, медицинской психологии, кабинетах логопеда (учителя-дефектолога), оказывающих медицинскую помощь в амбулаторных условиях, дневных стационарах, а также выездными бригадами на дому (в т.ч. в условиях санаторно-курортных организаций).

1. Краткая информация

1.1. Определение заболевания или состояния (группы заболеваний или состояний)

Рак прямой кишки – злокачественная опухоль, развивающаяся из клеток эпителия прямой кишки и локализуемая в пределах 15 см от ануса при измерении ригидным ректоскопом. В клинической практике и при описании результатов научных исследований рак прямой кишки разделяют на нижеампулярный (0–5 см от анокутанной линии), среднеампулярный (5–10 см от анокутанной линии), вышеампулярный (10–15 см от анокутанной линии).

1.2. Этиология и патогенез заболевания или состояния (группы заболеваний или состояний)

У 3–5 % пациентов, страдающих раком прямой кишки, развитие заболевания связано с наличием известных наследственных синдромов. Наиболее распространённые – синдром Линча, семейный аденоматоз толстой кишки и *MutYH*-ассоциированный полипоз. У оставшихся пациентов рак ободочной и прямой кишки имеет спорадический характер. В качестве факторов риска развития данного заболевания рассматриваются: хронические воспалительные заболевания толстой кишки (например, язвенный колит, болезнь Крона), курение, алкоголь, превалирование в рационе красного мяса, наличие сахарного диабета, ожирение или повышенный индекс массы тела, низкая физическая активность [1-5].

1.3. Эпидемиология заболевания или состояния (группы заболеваний или состояний)

Рак прямой кишки занимает лидирующие позиции по заболеваемости и смертности от злокачественных опухолей. В 2017 году в России зарегистрировано 29 918 новых случаев рака прямой кишки и умерло по этой причине 16 360 пациентов [6].

1.4. Особенности кодирования заболевания или состояния (группы заболеваний или состояний) по Международной статистической классификации болезней и проблем, связанных со здоровьем

C20 Злокачественное новообразование (ЗНО) прямой кишки.

1.5. Классификация заболевания или состояния (группы заболеваний или состояний)

1.5.1. Международная гистологическая классификация (ВОЗ, 2019). Эпителиальные опухоли

I. Доброкачественные опухоли:

- A. 8211/0 Тубулярная аденома.
- B. 8261/0 Ворсинчатая аденома.
- C. 8263/0 Тубулярно-ворсинчатая аденома.
- D. 8220/0 Аденоматозный полип.
- E. 8213/0 Зубчатая дисплазия.

II. Интраэпителиальная неоплазия (дисплазия), связанная с хроническими воспалительными заболеваниями кишечника:

- A. 8148/2 Железистая интраэпителиальная неоплазия высокой степени.
- B. 8148/0 Железистая интраэпителиальная неоплазия низкой степени.

III. Рак:

- A. 8140/3 Аденокарцинома БДУ[1].
- B. [8213/3 Зубчатая аденокарцинома\[2\]](#).
- C. [8262/3 Аденомо-подобная аденокарцинома\[3\]](#).
- D. [8265/3 Микропапиллярная аденокарцинома](#).
- E. [8480/3 Муцинозная \(слизистая\) аденокарцинома\[4\]](#).
- F. [8490/3 Рак с диффузным типом роста\[5\]](#).
- G. [8490/3 Перстневидноклеточный рак\[6\]](#).
- H. [8560/3 Железисто-плоскоклеточный рак](#).
- I. [8510/3 Медулярный рак\[7\]](#).
- J. [8220/3 Недифференцированный рак БДУ\[8\]](#).
- K. [8033/3 Рак с саркоматоидным компонентом\[9\]](#).
- L. [8240/3 Нейроэндокринная опухоль БДУ](#).

- M. [8240/3 Нейроэндокринная опухоль G1.](#)
- N. [8249/3 Нейроэндокринная опухоль G2.](#)
- O. [8249/3 Нейроэндокринная опухоль G3.](#)
- P. [8246/3 Нейроэндокринный рак БДУ\[10\].](#)
- Q. [8041/3 Мелкоклеточный рак.](#)
- R. [8013/3 Крупноклеточный нейроэндокринный рак.](#)
- S. [8154/3 Смешанное нейроэндокринное-ненейроэндокринное новообразование\[11\].](#)

Согласно Классификации ВОЗ (2019), гистологическая градация аденокарциномы/рака (исключая нейроэндокринные новообразования) толстой кишки:

- становится 2-ступенчатой вместо ранее используемой 4-ступенчатой: низкая степень злокачественности (включает карциномы G1-G2), высокая степень злокачественности (включает карциномы G3-G4);
- осуществляется на основании подсчета доли железистых структур в инвазивной опухоли (игнорируя мелкие кластеры и отдельные клетки инвазивного фронта);
- в случае неоднородного строения опухоли, оценка проводится по наименее дифференцированному компоненту (игнорируя мелкие кластеры и отдельные клетки инвазивного фронта);
- в целях преимущества рекомендуется временно указывать оба показателя (напр., аденокарцинома низкой степени злокачественности (G2)).

1.6. Клиническая картина заболевания или состояния (группы заболеваний или состояний)

1.6.1. Стадирование рака прямой кишки по системе TNM8 (2017)

Для рака ободочной и прямой кишки используется единая классификация.

Символ T содержит следующие градации:

T_x – недостаточно данных для оценки первичной опухоли.

T_{is} – преинвазивный рак (интраэпителиальная инвазия или инвазия собственной пластинки слизистой оболочки).

T₁ – опухоль распространяется в подслизистый слой стенки кишки.

T₂ – опухоль распространяется на мышечный слой, без прорастания стенки кишки.

T₃ – опухоль прорастает все слои стенки кишки с распространением в жировую клетчатку, без поражения соседних органов.

Для опухолей, расположенных в верхнеампулярном отделе прямой кишки и ректосигмоидном отделе толстой кишки (покрытых брюшиной), символ T₃ характеризует распространение опухоли до субсерозной оболочки (не прорастают серозную оболочку).

T₄ – опухоль прорастает в окружающие органы и ткани или серозную оболочку при локализации в верхнеампулярном отделе прямой кишки и ректосигмоидном отделе толстой кишки (покрытых брюшиной).

T_{4a} – прорастание висцеральной брюшины.

T_{4b} – прорастание в другие органы и структуры.

Символ N указывает на наличие или отсутствие метастазов в регионарных лимфатических узлах:

N_x – недостаточно данных для оценки регионарных лимфатических узлов.

N₀ – поражения регионарных лимфатических узлов нет.

N₁ – метастазы в 1–3 (включительно) регионарных лимфатических узлах.

N_{1a} – метастазы в 1 регионарном лимфатическом узле.

N_{1b} – 2–3 лимфатических узла.

N_{1c} – диссеминаты в брыжейке без поражения регионарных лимфатических узлов.

N₂ – метастазы в более чем 3-х регионарных лимфатических узлах.

N_{2a} – поражено 4–6 лимфатических узлов.

N_{2b} – поражено 7 и более лимфатических узлов.

Символ M характеризует наличие или отсутствие

отдаленных метастазов:

M₀ – отдаленных метастазов нет.

M₁ – наличие отдаленных метастазов.

M_{1a} – наличие отдаленных метастазов в одном органе.

M_{1b} – наличие отдаленных метастазов более чем в одном органе.

M_{1c} – метастазы по брюшине.

Группировка по стадиям представлена в таблице 1.

Таблица 1. Стадии рака толстой кишки

Стадия	T	N	M
0	is	0	0
I	1,2	0	0
II	3,4	0	0
IIA	3	0	0
IIB	4a	0	0
IIC	4b	0	0
III	Любая	1,2	0
IIIA	1,2 1	1 2a	0 0
IIIB	3,4a 2,3	1 2a	0 0
IIIC	4b 4a 3,4a	1,2a,2b 2a 2b	0 0 0
IV	Любая	Любая	1
IVa	Любая	Любая	1a
IVb	Любая	Любая	1b
IVc	Любая	Любая	1c

1.6.2. Стадирование по Kikuchi раннего рака прямой кишки

При планировании местного иссечения T₁ рака прямой кишки предлагается детальное стадирование заболевания на основании данных МРТ и УЗ-колоноскопии по следующим критериям:

T_{1sm1} – глубина инвазии подслизистого слоя до 1/3.

T_{1sm2} – умеренная глубина инвазии подслизистого слоя – до 2/3.

T_{1sm3} – полная инвазия опухолью всего подслизистого слоя.

Окончательное стадирование проводится по результатам патолого-анатомического исследования операционного материала.

1.6.3. МРТ-подклассификация T3 рака прямой кишки

Для персонализации показаний к предоперационному лечению T3 рака прямой кишки используется основанная на данных МРТ дополнительная классификация [7]:

T3a – инвазия в мезоректальную клетчатку менее 1 мм.

T3b – инвазия в мезоректальную клетчатку 1–5 мм.

T3c – инвазия в мезоректальную клетчатку 5–15 мм.

T3d – инвазия в мезоректальную клетчатку более 15 мм.

[1] Аденокарцинома кишечного типа, без дополнительного уточнения. По степени дифференцировки (с соответствием степени злокачественности) опухоли делятся на высокодифференцированные/G1 (96–100 % эпителиальных элементов инвазивной опухоли представлено железистыми структурами), умеренно дифференцированные/G2 (50–95 % эпителиальных элементов инвазивной опухоли представлено железистыми структурами), низкодифференцированные/G3 (0–49 % эпителиальных элементов инвазивной опухоли представлено железистыми структурами).

[2] При правосторонней локализации опухоль часто ассоциирована с MSI-H.

[3] Нозологическая единица впервые введена комитетом IARC/WHO в МКБ-О в 2019 г.

[4] Устанавливается, если >50 % объёма опухоли представлено внеклеточной слизью, допустимо наличие перстневидноклеточных элементов (<50% от всех клеток инвазивной опухоли). Оценка степени дифференцировки аналогична типичной аденокарциноме. При правосторонней локализации опухоль часто ассоциирована с MSI-H.

[5] Опухоль всегда соответствует G3.

[6] Устанавливается, если >50 % клеток опухоли представлено перстневидноклеточными элементами. Опухоль всегда соответствует G3. При правосторонней локализации опухоль часто ассоциирована с MSI-H.

[7] Опухоль всегда соответствует G3. При правосторонней локализации опухоль часто ассоциирована с MSI-H.

[8] Является диагнозом исключения – устанавливается только по результатам применения дополнительных методов исследования (иммуногистохимическое исследование при выполнении патолого-анатомического исследования, электронная микроскопия), соответствует G4.

[9] Нозологическая единица впервые введена комитетом IARC/WHO в МКБ-О в 2019 г. Является диагнозом исключения, соответствует G3-G4.

[10] Диагноз устанавливается только по результатам применения дополнительных методов исследования (иммуногистохимия, электронная микроскопия), всегда соответствует G3.

[11] Диагноз устанавливается только по результатам применения дополнительных методов исследования: СНННН является диморфным раком, сочетающим компоненты аденокарциномы и нейроэндокринного рака/опухоли (доля любого компонента должна быть не менее 30 %).

2. Диагностика

2.1. Жалобы и анамнез

- Рекомендуется у всех пациентов при выявлении рака прямой кишки проводить тщательный сбор жалоб и анамнеза у пациента с целью выявления факторов, которые могут повлиять на выбор тактики лечения [8-10].

Уровень убедительности рекомендаций – С (уровень достоверности доказательств – 5)

Комментарии: у 3–5 % пациентов развитие рака прямой кишки связано с наличием известных наследственных синдромов. Наиболее распространённые – синдром Линча, семейный аденоматоз толстой кишки и *MutYH*-ассоциированный полипоз.

- У всех пациентов, страдающих раком прямой кишки, **рекомендуется** собрать семейный анамнез и проанализировать его на соответствие критериям Amsterdam II и рекомендациям Bethesda с целью выявления пациентов с наследственными формами заболевания [1, 11-13].

Уровень убедительности рекомендаций – А (уровень достоверности доказательств – 2)

Комментарии: соответствие критериям Amsterdam – показание для направления на консультацию врача-генетика и генетическое тестирование. Соответствие рекомендациям Bethesda – показание для тестирования опухоли на определение микросателлитных повторов ДНК в биопсийном (операционном) материале методом ПЦР (MSI). При выявлении микросателлитной нестабильности (MSI-H) показано направление к врачу-генетику.

- У всех пациентов, у которых диагностирован рак прямой кишки, **рекомендуется** собрать семейный анамнез и проанализировать его на соответствие модифицированным критериям генетического анализа с целью выявления пациентов с наследственными формами заболевания [1, 14].

Уровень убедительности рекомендаций – В (уровень достоверности доказательств – 2).

Комментарии: в РФ до 25–30 % пациентов с генетически подтвержденным синдромом Линча не соответствует критериям Amsterdam, поскольку у них отсутствуетотягощенный семейный анамнез. В этой связи для отбора российских пациентов с подозрением на синдром Линча были разработаны оригинальные критерии (приложение Г), которые учитывают их популяционные особенности. Соответствие рекомендациям – показание для тестирования опухоли на определение микросателлитных повторов ДНК в биопсийном (операционном) материале методом ПЦР (MSI). При выявлении микросателлитной нестабильности (MSI-H) показано направление к генетику, генетическое тестирование.

2.2. Физикальное обследование

- **Рекомендуется** всем пациентам с раком прямой кишки до начала лечения выполнять тщательный физикальное обследование, включающий пальцевое ректальное исследование, оценку нутритивного статуса с целью дальнейшего определения плана диагностики и лечения [8-10].

Уровень убедительности рекомендаций – С (уровень достоверности доказательств – 5).

2.3. Лабораторные диагностические исследования

- **Рекомендуется** всем пациентам с раком прямой кишки до начала лечения выполнять общий (клинический) анализ крови, анализ крови биохимический общетерапевтический, коагулограмму (ориентировочное исследование системы гемостаза) для определения дальнейшей тактики диагностики, лечения, оценки прогноза [8-10].

Уровень убедительности рекомендаций – С (уровень достоверности доказательств – 5).

Комментарии: коагулограмму обязательно выполнять перед хирургическим лечением, у остальных пациентов – при наличии клинических показаний. Конкретный набор параметров

биохимического анализа крови и коагулограммы должен определять лечащий врач индивидуально, с учётом особенностей конкретного пациента.

- **Рекомендуется** всем пациентам с раком прямой кишки до начала лечения исследование уровня ракового эмбрионального антигена в крови (РЭА) для определения дальнейшей тактики диагностики, лечения, оценки прогноза [8-10, 15].

Уровень убедительности рекомендаций – А (уровень достоверности доказательств – 1)

Комментарий: коагулограмму обязательно выполнять перед хирургическим лечением, у остальных пациентов – при наличии клинических показаний. Выполнение анализов крови на маркер РЭА показано всем пациентам раком прямой кишки. Конкретный набор параметров биохимического анализа крови и коагулограммы должен определять лечащий врач индивидуально, с учётом особенностей конкретного пациента.

2.4. Инструментальные диагностические исследования

- **Рекомендуется** всем пациентам выполнять ректороманоскопию в качестве скрининга рака прямой кишки с определением локализации опухоли в прямой кишке и измерять расстояние от анокутанной линии только ригидным ректоскопом для дальнейшего определения оптимальной тактики диагностики и лечения заболевания [16].

Уровень убедительности рекомендаций – С (уровень достоверности доказательств – 4).

Комментарий: при определении локализации опухоли на основании данных исследований с использованием гибких эндоскопов возможно искусственное завышение расстояния от анокутанной линии за счёт того, что эндоскопы могут дополнительно изгибаться в просвете кишки. Это может приводить к постановке некорректного диагноза и неверному выбору плана лечения. Определение расстояния от анокутанной линии на основании данных МРТ может быть точным, однако эта методика не стандартизована и значительно зависит от опыта специалиста-рентгенолога.

- **Рекомендуется** с целью установления диагноза всем пациентам с подозрением на рак прямой кишки выполнить колоноскопию с взятием биопсийного материала – наиболее информативный метод исследования при раке прямой кишки, позволяющий непосредственно визуализировать опухоль, определить её размеры, локализацию и макроскопический тип, оценить угрозу осложнений (кровотечение, перфорация), а также получить материал для морфологического исследования. Для получения достаточного количества материала требуется выполнить несколько (3–5) биопсий стандартными эндоскопическими щипцами [8-10].

Уровень убедительности рекомендаций – С (уровень достоверности доказательств – 5).

Комментарий: план лечения не следует составлять до получения данных биопсии. При подслизистом инфильтративном росте опухоли возможен ложноотрицательный результат, что требует повторной глубокой биопсии. Чувствительность и специфичность метода возрастает при использовании современных технологий эндоскопической визуализации (увеличительной эндоскопии, узкоспектральной эндоскопии, хромозэндоскопии, флуоресцентной диагностики). Если тотальная колоноскопия не была выполнена на дооперационном этапе, ее необходимо провести в течение 3–6 месяцев после хирургического лечения.

- **Рекомендуется** пациентам, у которых выполнение тотальной колоноскопии до начала лечения невозможно из-за выраженного опухолевого стеноза или других объективных причин, выполнить ирригоскопию [17] (**Уровень убедительности рекомендаций – С (уровень достоверности доказательств – 4)**) или КТ-колонографию до начала лечения [18-20] или тотальную колоноскопию в течение 3–6 месяцев после хирургического лечения для исключения наличия синхронных опухолей и полипов в ранее необследованных участках толстой кишки [21, 22]. **Уровень убедительности рекомендаций – В (уровень достоверности доказательств – 1)**

Комментарий: необходимость выполнения полного обследования толстой кишки диктуется высоким риском выявления синхронных полипов и рака вышележащих отделов толстой кишки.

- **Рекомендуется** с целью стадирования выполнить МРТ малого таза всем пациентам раком прямой кишки перед определением тактики лечения [23-26].

Уровень убедительности рекомендаций – В (уровень достоверности доказательств – 2)

Комментарий: МРТ малого таза позволяет определить локализацию, протяженность, глубину инвазии опухоли, оценить состояние регионарных лимфатических узлов.

- **Рекомендуется** указывать в протоколе заключения МРТ малого таза при раке прямой кишки у всех пациентов с целью оптимального составления плана лечения указывать следующую информацию: размеры опухоли, глубину инвазии в стенку прямой кишки, минимальное расстояние от края опухоли до мезоректальной фасции, количество и размеры лимфатических узлов параректальной клетчатки, наличие МР-признаков их злокачественного поражения, наличие вовлечения мезоректальной фасции потенциально поражёнными лимфатическими узлами, наличие венозной инвазии, количество и размеры экстрафасциальных лимфатических узлов, наличие МР-признаков их злокачественного поражения; для рака нижнеампулярного отдела прямой кишки – наличие инвазии внутреннего сфинктера/межсфинктерного пространства/наружного сфинктера/мышц поднимающих задний проход [27].

Уровень убедительности рекомендаций – С (уровень достоверности доказательств – 4)

Комментарий: современные режимы МРТ с использованием диффузно-взвешенных изображений могут повысить информативность проводимого исследования. Внутривенное контрастирование не повышает информативность оценки распространённости опухоли [28]. Окончательное принятие решение о тактике лечения пациентов раком прямой кишки возможно только по результатам МРТ-исследования.

- **Рекомендуется** с целью исключения метастатического поражения органов брюшной полости всем пациентам выполнить КТ органов брюшной полости с внутривенным контрастированием, при невозможности выполнения – УЗИ органов брюшной полости и забрюшинного пространства [8-10, 29].

Уровень убедительности рекомендаций – А (уровень достоверности доказательств – 1)

Комментарий: КТ органов брюшной полости и грудной клетки является стандартом уточняющей диагностики при раке прямой кишки в большинстве развитых стран. Выполнение только УЗИ допустимо только при технической невозможности проведения КТ.

- **Рекомендуется** с целью исключения метастатического поражения органов грудной клетки всем пациентам выполнить рентгенографию грудной клетки либо КТ органов грудной клетки [8-10, 30].

Уровень убедительности рекомендаций – С (уровень достоверности доказательств – 5)

Комментарий: КТ органов грудной клетки является стандартом уточняющей диагностики при раке прямой кишки в большинстве развитых стран для исключения метастазов в легкие, лимфоузлы средостения. На практике данное исследование может быть отчасти заменено у пациентов с небольшой местной распространённостью опухолевого процесса.

- **Рекомендуется** у пациентов с метастатическим поражением печени оценивать резектабельность метастазов в печени по данным МРТ брюшной полости с внутривенным контрастированием или КТ брюшной полости с внутривенным контрастированием. Рекомендуется выполнять МРТ органов брюшной полости с внутривенным контрастированием при планировании резекции печени в случаях, когда КТ с внутривенным контрастированием не позволяет в полной мере высказаться о распространённости процесса в печени [29, 31, 32].

Уровень убедительности рекомендаций – А (уровень достоверности доказательств – 1).

Комментарий: для оценки резектабельности метастазов колоректального рака в печени предпочтительно использование МРТ органов брюшной полости с внутривенным контрастированием. Пациентам с противопоказанием к использованию внутривенного контрастирования возможно выполнение МРТ с режимом DWI. МРТ позволяет у 10–20 % пациентов выявить не определяемые по данным УЗИ метастазы и сократить количество эксплоративных операций и операций в объёме R2. Пациентам с противопоказанием к выполнению МРТ рекомендуется выполнение КТ с внутривенным контрастированием или ПЭТ-КТ с внутривенным контрастированием. МРТ обладает наиболее высокой чувствительностью по сравнению с другими диагностическими методами, в особенности в отношении метастазов

размерами менее 1 см [33]. Не допускается планирование резекции метастазов на основании данных только УЗИ печени или КТ без внутривенного контрастирования.

- **Рекомендуется** у пациентов с метастазами рака прямой кишки в легких с целью оценки резектабельности использовать КТ грудной клетки [34].

Уровень убедительности рекомендаций – А (уровень достоверности доказательств – 2).

Комментарии: КТ позволяет у 20–25 % пациентов выявить не определяемые по данным рентгенографии метастазы и сократить количество эксплоративных операций и операций в объёме R2. Не допускается планирование резекции метастазов в лёгких на основании данных только рентгенографии органов грудной клетки.

- **Рекомендуется** всем пациентам выполнить ЭКГ с целью исключения сопутствующих заболеваний [8-10, 35].

Уровень убедительности рекомендаций – С (уровень достоверности доказательств – 5)

Комментарии: рекомендуется выполнение ЭКГ перед планированием любого вида лечения. У пациентов, получающих противоопухолевую лекарственную терапию, ЭКГ выполняется по клиническим показаниям.

- **Рекомендуется** пациентам, которым планируется местное иссечение по поводу раннего рака прямой кишки, выполнить эндоректальное ультразвуковое исследование с целью более детального стадирования и исключения наличия противопоказаний к этому виду лечения [36-38].

Уровень убедительности рекомендаций – В (уровень достоверности доказательств – 2).

- **Рекомендуется** выполнить остеосцинтиграфию при подозрении на метастатическое поражение костей скелета, с целью его исключения [8-10, 39].

Уровень убедительности рекомендаций – С (уровень достоверности доказательств – 5)

- **Рекомендуется** выполнить биопсию лимфатических узлов, подозрительных в отношении метастатических очагов, под контролем УЗИ/КТ при подозрении на метастазы по данным КТ или МРТ в случаях, когда их подтверждение принципиально меняет тактику лечения [8-10, 40, 41].

Уровень убедительности рекомендаций – С (уровень достоверности доказательств – 5)

- **Рекомендуется** выполнить ПЭТ-КТ при подозрении на метастазы по данным КТ или МРТ в случаях, когда их подтверждение принципиально меняет тактику лечения [41].

Уровень убедительности рекомендаций – В (уровень достоверности доказательств – 2)

Комментарии: метаанализ рандомизированных исследований по определению необходимости выполнения ПЭТ/КТ для исключения экстрапеченочных метастазов при решении вопроса о метастазэктомии в печени показал, что данный метод обследования меняет тактику лечения лишь у 8 % пациентов и не влияет на общую выживаемость [41].

- **Рекомендуется** выполнить лапароскопию при подозрении на диссеминацию опухоли по брюшине, когда их выявление принципиально меняет тактику лечения [42].

Уровень убедительности рекомендаций – С (уровень достоверности доказательств – 2)

- **Рекомендуется** выполнить МРТ или КТ головного мозга с внутривенным контрастированием при подозрении на метастатическое поражение головного мозга, с целью его исключения [8-10].

Уровень убедительности рекомендаций – С (уровень достоверности доказательств – 5)

2.5. Другие диагностические исследования

- **Рекомендуется** пациентам с подозрением на рак прямой кишки при сомнительном результате биопсии выполнить взятие биопсийного материала повторно для исключения или подтверждения наличия рака прямой кишки [30].

Уровень убедительности рекомендаций – С (уровень достоверности доказательств – 5)

- **Рекомендуется** пациентам при положительном результате биопсии в заключении указывать гистологический тип опухоли и степень её дифференцировки для определения оптимальной тактики лечения [30].

Уровень убедительности рекомендаций – С (уровень достоверности доказательств – 5)

- **Рекомендуется** пациентам с подозрением на рак прямой кишки при отрицательном результате биопсии (диагноз новообразования не верифицирован) для определения тактики лечения принимать решение о необходимости выполнения повторной биопсии индивидуально, с учётом наличия признаков злокачественного роста по данным эндоскопических и рентгенологических методов обследования [30].

Уровень убедительности рекомендаций – С (уровень достоверности доказательств – 5)

- **Рекомендуется** при подготовке к хирургическому лечению в целях выбора алгоритма лечения пациента и оценки его функционального статуса выявлять сопутствующие заболевания у пациента с проведением необходимых диагностических исследований в соответствии с клиническими рекомендациями по данным заболеваниям, состояниям [8-10, 43].

Уровень убедительности рекомендаций – С (уровень достоверности доказательств – 5)

Комментарии: проводятся эхокардиография, холтеровское мониторирование сердечной сердечного деятельности ритма, исследование функции внешнего дыхания, УЗИ сосудов шеи и нижних конечностей, консультации врача-кардиолога, врача-эндокринолога, врача-невропатолога и других профильных специалистов

- **Рекомендуется** пациентам с метастатическим раком прямой кишки выполнять молекулярно-генетическое исследование мутаций в гене *KRAS*, *NRAS*, *BRAF* и определение микросателлитных повторов ДНК в биопсийном (операционном) материале методом ПЦР, если диагностированы отдаленные метастазы, что может повлиять на выбор таргетного агента в лечении метастатического процесса [44-47].

Уровень убедительности рекомендаций – А (уровень достоверности доказательств – 2)

- Молекулярно-генетические исследования с целью исключения наследственных форм заболевания **рекомендуются** в следующих случаях:

1. Подозрение на синдром Линча - выполняется молекулярно-генетическое исследование мутаций в генах *MLH1*, *MSH2*, *MSH6*, *PMS2* в крови:

- при соответствии пациента критериям Amsterdam II (приложение С);
- при наличии у пациента родственника первой или второй линии с установленным диагнозом синдрома Линча;
- при развитии у пациентки рака эндометрия в возрасте до 50 лет.

2. Подозрение на синдром Линча у пациентов, не отвечающих критериям Amsterdam. При соответствии критериям Bethesda (приложение С) выполняется тестирование опухоли на определение микросателлитных повторов ДНК в биопсийном (операционном) материале методом ПЦР, при выявлении MSI-H – молекулярно-генетическое исследование мутаций в генах *MLH1*, *MSH2*, *MSH6*, *PMS2* в крови.

3. Подозрение на семейный аденоматоз – тестирование на мутацию гена *APC*:

- при наличии у пациента более 100 полипов кишечника;
- при наличии у пациента родственника первой линии с установленным диагнозом семейного аденоматоза толстой кишки (при наличии родственника с выявленной наследственной мутацией гена *APC*).

4. Подозрение на наличие аттенуированной формы семейного аденоматоза (от 20 до 100 полипов) – молекулярно-генетическое исследование мутаций в гене *APC*. *MutYH*-ассоциированный полипоз – молекулярно-генетическое исследование мутаций гена *MutYH* – пациенты, у которых выявлено более 20 полипов толстой кишки, но с отрицательным анализом на мутацию *APC*:

- пациенты, у которых в семье прослеживается рецессивное наследование семейного аденоматоза;
- пациенты, у которых полипы выявляются в более позднем возрасте (34–44 лет) [12, 30, 48, 49].

Уровень убедительности рекомендаций – С (уровень достоверности доказательств – 5).

Комментарии: за исключением *MutYH*-ассоциированного полипоза и синдрома Блума, все наследственные синдромы, связанные с развитием колоректального рака, носят аутосомно-доминантный характер. При наличии яркого семейного анамнеза злокачественных заболеваний пациентам с исключённым семейным аденоматозным полипозом и синдромом Линча показана консультация генетика для потенциального выявления более редких заболеваний: синдромов Пейтца–Егерса, Ли–Фраумени, Блума, Коудена, ювенильного полипоза, олигодонтии и колоректального рака [3].

• **Рекомендуется** проводить патолого-анатомическое исследование операционного материала, при этом в заключении рекомендуется отразить следующие параметры для определения прогноза заболевания и тактики дальнейшего лечения:

1. расстояние до проксимального и дистального краёв резекции;
2. размеры опухоли;
3. гистологический тип опухоли (согласно Классификации ВОЗ);
4. степень злокачественности опухоли (низкая, высокая);
5. pT;
6. pN (с указанием общего числа исследованных и поражённых лимфоузлов);
7. в случае выявления при рутинном окрашивании или иммуногистохимически в лимфоузле не более 200 изолированных опухолевых клеток, считать лимфоузел метастаз-негативным (N0);
8. наличие в периколярной жировой ткани изолированных опухолевых депозитов без предсуществующих структур лимфатического узла (иначе следует относить к метастазу), сосудистых структур (иначе следует относить к сосудистой инвазии) или нервов (иначе следует относить к периневральной инвазии);
9. наличие поражения проксимального края резекции (отрицательный результат также должен быть констатирован);
10. наличие поражения дистального края резекции (отрицательный результат также должен быть констатирован);
11. макроскопически оценить объем выполненной хирургом диссекции регионарной клетчатки в пределах мезоректальной фасции (согласно методике P. Quirke): TME-G1/G2/G3;
12. при микроскопическом исследовании указать расстояние в миллиметрах от ближайшего фокуса опухоли (первичный очаг или депозит или метастаз) до маркированного красителем циркулярного края резекции (согласно методике P. Quirke);
13. наличие интрамуральной и экспрамуральной сосудистой инвазии (отрицательный результат также должен быть констатирован);
14. наличие периневральной инвазии (отрицательный результат также должен быть констатирован);
15. гистологическая градация инвазивного фронта опухоли (tumor-budding) по 3-ступенчатой схеме, а также характера роста аденокарциномы/рака (инфильтративный, экспансивный);
16. гистологические признаки, значимо ассоциированные с MSI-H (зубчатая, перстневидноклеточная, муцинозная и медуллярная аденокарцинома, интра- и перитуморальная лимфоидная инфильтрация, правосторонняя локализация опухоли);
17. степень регрессии опухоли (TRG1-TRG5) по шкале Mandard (при наличии предшествующего комбинированного лечения);
18. поражение апикального лимфатического узла при его наличии в препарате (отрицательный результат также должен быть констатирован) [8-10, 50-52].

Уровень убедительности рекомендаций – В (уровень достоверности доказательств – 2)

• **Рекомендуется** в заключении при патолого-анатомическом исследовании операционного материала при трансанальном эндоскопическом удалении опухоли прямой кишки для определения прогноза заболевания и дальнейшей тактики лечения указывать следующие параметры [8-10]:

1. расстояние до ближайшего края резекции (латерального и вертикального);
2. размеры опухоли;
3. гистологический тип опухоли (согласно Классификации ВОЗ);
4. степень злокачественности опухоли (низкая, высокая);
5. наличие фрагментации препарата;
6. pT с указанием глубины подслизистой инвазии опухоли;

7. наличие лимфоваскулярной инвазии (отрицательный результат тоже должен быть констатирован);
8. наличие периневральной инвазии (отрицательный результат тоже должен быть констатирован);
9. гистологическая градация инвазивного фронта опухоли (tumor-budding) по 3-ступенчатой схеме, а также характера роста аденокарциномы/рака (инфильтративный, экспансивный) [50-52].

Уровень убедительности рекомендаций – В (уровень достоверности доказательств – 2)

3. Лечение

Назначение и применение лекарственных препаратов, указанных в клинических рекомендациях, направлено на обеспечение пациента клинически эффективной и безопасной медицинской помощи, в связи с чем их назначение и применение в конкретной клинической ситуации определяется в соответствии с инструкциями по применению конкретных лекарственных препаратов с реализацией представленных в инструкции мер предосторожности при их применении, также возможна коррекция доз с учетом состояния пациента.

Лечение плоскоклеточного рака прямой кишки проводится в соответствии с принципами, описанными в клинических рекомендациях по лечению плоскоклеточного рака анального канала, с целью улучшения результатов лечения и повышения частоты проведения органосохраняющего лечения [53-55].

Порядок и рекомендации по обезболиванию при раке прямой кишки соответствуют рекомендациям, представленным в клинических рекомендациях «Хронический болевой синдром (ХБС) у взрослых пациентов, нуждающихся в паллиативной медицинской помощи».

Специальных рекомендаций по диетотерапии, отличных от таковых при других формах злокачественных новообразований, не требуется. При наличии симптомов кишечной непроходимости врач индивидуально даёт рекомендации по питанию и ограничению определённых продуктов.

- **Рекомендуется** рассматривать хирургическое вмешательство как основной метод радикального лечения пациентов раком прямой кишки, за исключением плоскоклеточного рака прямой кишки [8-10].

Уровень убедительности рекомендаций – С (уровень достоверности доказательств – 5).

Комментарии: по показаниям дополнительно проводится адъювантная/неадъювантная химиотерапия, лучевая терапия, химиолучевая терапия.

3.1. Предоперационное лечение

- **Рекомендуется** с целью улучшения локального контроля заболевания проводить предоперационную лучевую или химиолучевую терапию всем пациентам со следующими стадиями рака прямой кишки: $cT_{\text{любое}}N_{1-2}M_0$ рак нижне- и среднеампулярного отделов прямой кишки, $cT_{2-4}N_0M_0$ рак нижнеампулярного отдела прямой кишки, $cT_{3c-4}N_0M_0$ рак среднеампулярного отдела прямой кишки, $cT_{\text{любое}}N_2M_0$, $cT_{4b}.N_{0-2}M_0$ рак верхнеампулярного отдела прямой кишки [56, 57].

Уровень убедительности рекомендаций – А (уровень достоверности доказательств – 1).

Комментарии: для пациентов с другими стадиями рака прямой кишки см. разделы рекомендаций по хирургическому лечению рака прямой кишки и лечению метастатического рака прямой кишки.

- **Рекомендуется** пациентам с раком прямой кишки с резектабельными отдалёнными метастазами и благоприятным прогнозом с целью улучшения локального контроля рассматривать проведение предоперационной лучевой терапии по показаниям, аналогичным таковым для неметастатического рака прямой кишки ($cT_{\text{любое}}N_{1-2}M_1$ рак нижне- и среднеампулярного отделов прямой кишки, $cT_{2-4}N_0M_1$ рак нижнеампулярного отдела прямой кишки, $cT_{3c-4}N_0M_1$ рак среднеампулярного отдела прямой кишки, $cT_{\text{любое}}N_2M_1$, $cT_{4b}.N_{0-2}M_1$ рак верхнеампулярного отдела прямой кишки) [58-60].

Уровень убедительности рекомендаций – С (уровень достоверности доказательств – 5).

Комментарии: В остальных ситуациях решение о проведении лучевой терапии пациентам метастатическим раком прямой кишки принимается индивидуально, с учётом прогноза заболевания, наличия симптомов со стороны первичной опухоли.

- Рекомендуется использование следующих режимов лучевой и химиолучевой терапии пациентам раком прямой кишки, которым показан данный метод лечения:

1. курс дистанционной конформной лучевой терапии. РОД на первичную опухоль и зону регионарного метастазирования РОД 5 Гр, 5 фракций до СОД 25 Гр в течение 5 последовательных дней или
2. курс дистанционной конформной лучевой терапии в комбинации с химиотерапией фторпиримидинами. Лучевая терапия РОД 1,8–2 Гр, СОД 44 Гр на зоны регионарного метастазирования. СОД 50–54 Гр на первичную опухоль. Лечение ежедневно, 5 раз в неделю, фотонами 6–18 МэВ [56, 57, 61].

Уровень убедительности рекомендаций – А (уровень достоверности доказательств – 1).

Комментарии: Незначительные вариации СОД возможны с учётом особенностей оборудования и конкретной клинической ситуации. Объём облучения на зону регионарного метастазирования должен включать пресакральные, параректальные, obturatorные, внутренние подвздошные, нижние брыжеечные лимфоузлы. Начинается дистанционная лучевая терапия с объёмного 3D-планирования и выполняется по технологии конформной лучевой терапии. Предлучевая топометрическая подготовка включает в себя выполнение КТ и МРТ исследований, на основании чего формируется план облучения. Точность воспроизведения условий лучевой терапии контролируется с помощью системы портальной визуализации. Возможно проведение лучевой терапии на протонных ускорителях энергией 70–250 МэВ с использованием протонных комплексов.

В сравнении с послеоперационной химиолучевой терапией эффективность предоперационной химиолучевой терапии выше, а токсичность меньше, поэтому применение послеоперационной лучевой терапии (54 Гр по 1,8-2 Гр за фракцию на фоне терапии фторпиримидинами (табл. 2)) допустимо только у пациентов, которым по каким-либо причинам такое лечение не было выполнено на дооперационном этапе или при выявлении положительного циркулярного края резекции после хирургического лечения.

- Рекомендуется пациентам, страдающим раком прямой кишки, пролонгированные курсы лучевой терапии проводить на фоне химиотерапии фторпиримидинами, с целью повышения эффективности лечения [62-65].

Уровень убедительности рекомендаций – А (уровень достоверности доказательств – 1).

Комментарии: Возможные варианты химиотерапии в режимах neodъювантной химиолучевой терапии представлены в таблице 2.

Таблица 2. Режимы фторпиримидинов, применяемые в одновременной химиолучевой терапии рака прямой кишки

Схема химиотерапии	Препарат	Доза	Путь введения	Дни приема	Длительность цикла, дни	Количество циклов
1	Непрерывная инфузия #фторурацила** 225 мг/м ² в/в непрерывно			5 (в дни лучевой терапии) или 7 дней в неделю в зависимости от переносимости	На протяжении всей лучевой терапии	На протяжении всей лучевой терапии (50-50,4 Гр, РОД 1,8-2,0 гр/ фр.)
2	Капецитабин**	825 мг/м ² 2 раза в сутки	Внутрь			
3	Болюсная инфузия фторурацила**	400 мг/м ²	Внутривенно	Дни недели 1-4, 1,5	1-4 день	2 цикла
	Болюсная инфузия Кальция фолината**	20 мг/м ²	Внутривенно	Дни недели 1-4, 1,5	1-4 день	2 цикла

- Пациентам с раком нижнеампулярного отдела прямой кишки и пациентам с вовлечением мезоректальной фасции **рекомендуется** проведение пролонгированных курсов химиолучевой терапии с СОД 50-56 Гр (в исследованиях наиболее изучен СОД 50,4 Гр, возможно увеличение СОД с учётом особенностей оборудования и конкретной клинической ситуации до 56 Гр) [62, 66, 67].

Уровень убедительности рекомендаций – А (уровень достоверности доказательств – 2).

Комментарии: альтернативные режимы лучевой терапии с меньшей вероятностью обеспечивают регрессию и повышение резектабельности опухоли.

- **Рекомендуется** пациентам после пролонгированного курса химиолучевой терапии проводить хирургическое лечение не ранее 7 и не позднее 12 недель с целью достижения максимального эффекта химиолучевой терапии и снижения риска послеоперационных осложнений [67-69].

Уровень убедительности рекомендаций – А (уровень достоверности доказательств – 2).

Комментарии: ожидание более 8 недель после завершения химиолучевой терапии допустимо, однако отсутствуют данные о влиянии на вероятность достижения полного лечебного патоморфоза и выживаемость пациентов [70].

- При отсутствии осложнений 3–4 степени возможно дополнительное проведение химиотерапии по схеме mFOLFOX6 или XELOX (капецитабин 2000 мг/м в сутки с 1-го по 14-й день, #Оксалиплатин 130 мг/м² в 1-й день, каждые 3 недели) во время интервала до хирургического лечения [71-73].

Уровень убедительности рекомендаций – В (уровень достоверности доказательств – 3)

Комментарии: возможна редукция доз схемы химиотерапии с учётом возможного риска осложнений и состояния пациента, решение принимается индивидуально в конкретной клинической ситуации, в исследованиях также зачастую исследуют схемы с редуцированными дозами, например, режим XELOX - Капецитабин, 1700 мг/м в сутки с 1-го по 14-й день, и Оксалиплатин, 100 мг/м в 1-й день, каждые 3 недели - также показал свою эффективность и безопасность.

- **Рекомендуется** пациентам после курса лучевой терапии РОД 5 Гр, СОД 25 Гр с целью достижения максимального эффекта и снижения риска осложнений проводить хирургическое лечение через 1–7 дней или через 6–8 недель с целью достижения максимального эффекта химиолучевой терапии и снижения риска послеоперационных осложнений [74].

Уровень убедительности рекомендаций – А (уровень достоверности доказательств – 2).

Комментарии: онкологические результаты сопоставимы для различных интервалов после лучевой терапии. При использовании длительного интервала может снижаться риск послеоперационных осложнений, однако более выражены лучевые реакции со стороны вошедших в зону лечения тканей.

- Пациентам с локализованным раком прямой кишки (T_{1sm3}-T_{2-3b}N0-1M0 рак нижне- и среднеампулярного отделов прямой кишки) в медицинских организациях, в которых имеется опыт проведения подобного лечения, **рекомендуется** рассматривать возможность проведения курса химиолучевой терапии с дальнейшим использованием тактики «наблюдения и ожидания» с целью выполнения органосохраняющего лечения в случае полного клинического ответа на химиолучевую терапию [75, 76].

Уровень убедительности рекомендаций – В (уровень достоверности доказательств – 2)

Комментарии: пациентам локализованным раком прямой кишки, которым показано выполнение операций в объёме низкой передней резекции прямой кишки или брюшно-промежностной экстирпации прямой кишки, потенциально связанных со значительным снижением качества жизни, в условиях НМИЦ и федеральных клиник возможно проведение радиального курса химиолучевой терапии (СОД не менее 50 Гр) с последующим наблюдением. У значительного числа пациентов возможно достичь стойкой полной регрессии опухоли. Условиями для проведения данной тактики лечения являются:

- полное информированное согласие пациента с указанием возможных осложнений химиолучевой терапии и альтернативных вариантов лечения;

- возможность явки пациента на контрольные обследования не реже 4 раз в год в течение не менее чем 3 лет после завершения химиолучевой терапии. Письменное согласие пациента на проведение контрольных обследований с необходимой регулярностью.

Данная стратегия применима только в медицинских организациях, в которых имеется опыт проведения подобного лечения, т.к. связана с рядом дополнительных рисков для пациентов, требует наличия мультидисциплинарной команды специалистов, включающей хирурга-онколога, врача-эндоскописта, специалиста в области МРТ диагностики опухолей малого таза, лучевого терапевта, химиотерапевта, имеющих опыт ведения пациентов с тактикой

«наблюдения и ожидания». Во время каждого контрольного обследования пациенту должны быть выполнены: пальцевое исследование прямой кишки, МРТ малого таза, видеоректоскопия.

При исходной возможности выполнения операция в объёме передней резекции прямой кишки с парциальной мезоректумэктомией, связанной с меньшим риском снижения качества жизни, использование тактики «наблюдения и ожидания» не оправдано и может рассматриваться только у пациентов с объективными противопоказаниями или крайне высоким риском проведения радикального хирургического лечения.

- **Рекомендуется** рассматривать возможность проведения тотальной неоадъювантной химиотерапии (или периоперационной) химиотерапии пациентам раком прямой кишки сT4NлюбаяM0 и сTлюбаяN1-2M0 с целью повышения возможности проведения химиотерапевтического лечения пациенту в полном объёме [77, 78].

Уровень убедительности рекомендаций – С (уровень достоверности доказательств – 4).

Комментарии: под тотальной неоадъювантной химиотерапией подразумевается проведение курса адъювантной химиотерапии на дооперационном этапе, до или после лучевой/химиолучевой терапии. Количество курсов химиотерапии выбирается согласно принципам, описанным в разделе по адъювантной химиотерапии. Стадирование выполняется на основании данных МРТ. Периоперационная химиотерапия подразумевает проведение части курсов химиотерапии на дооперационном, а части – на послеоперационном этапе. Данный подход продемонстрировал безопасность в рамках клинических исследований, однако его влияние на отдалённые результаты до конца не изучены. Потенциальные преимущества включают более высокую частоту проведения полного курса химиотерапии и влияние на степень регрессии опухоли. Потенциальные недостатки – избыточное назначение химиотерапии пациентам с завышением стадии по данным МРТ.

- При исходно нерезектабельном раке прямой кишки (T_{4b}N₀₋₂M₀) с целью достижения максимальной регрессии опухоли **рекомендуется** проведение мелкофракционной дистанционной конформной лучевой терапии в комбинации с химиотерапией фторпиримидинами и последующей повторной оценкой резектабельности в условиях специализированных медицинских организаций [79-81].

Уровень убедительности рекомендаций – В (уровень достоверности доказательств – 3).

Комментарии: вколоченные неподвижные опухоли, врастающие в окружающие органы и ткани, когда исходная возможность выполнения резекции в объёме R0 сомнительна. Лучевая терапия СОД не менее 50 Гр на первичную опухоль. При технической доступности использования линейных ускорителей в режиме многопольного облучения с защитой окружающих тканей IMRT, VMAT СОД может быть увеличена до 58 Гр. При отсутствии осложнений 3–4 степени возможно дополнительное проведение химиотерапии по схеме XELOX или FOLFOX во время интервала до хирургического лечения. Через 10–12 недель после окончания курса химиолучевой терапии повторно выполняется МРТ малого таза, оценивается операбельность опухоли. Если резектабельности опухоли не достигнуто допустимо назначение полихимиотерапии в режиме XELOX или FOLFOX 4–6 курсов с последующей МРТ малого таза для оценки эффекта. В случае осложненного течения со стороны первичной опухоли (кровотечение, непроходимость, наличие связанных с опухолью свищей), перед химиолучевой терапией необходимо рассмотреть вопрос о колостомии/стензировании прямой кишки, как альтернативы паллиативной резекции прямой кишки. Дальнейшие варианты лечения включают попытку радикального хирургического лечения, паллиативное хирургическое лечение, паллиативную лекарственную терапию. У пациентов старческого возраста с тяжёлыми сопутствующими заболеваниями допустимо проведение дистанционной конформной лучевой терапии РОД 5 Гр, СОД 25 Гр в течение 5 последовательных дней с пролонгированным интервалом (6–10 недель) до оценки эффекта и решения вопроса о проведении хирургического вмешательства. С целью увеличения шанса резектабельности после химиолучевой терапии возможно проведение системной химиотерапии.

3.2. Общие принципы хирургического лечения. Хирургическое лечение неметастатического рака прямой кишки

- При технической доступности и при наличии квалифицированной хирургической бригады в специализированных клиниках **рекомендуется** выполнять хирургическое лечение рака прямой кишки лапароскопическим доступом для ускорения периода реабилитации пациентов и снижения риска периоперационных осложнений [82-86].

Уровень убедительности рекомендаций – А (уровень достоверности доказательств – 1).

Комментарии: лапароскопические резекции прямой кишки имеют ряд преимуществ, включая раннюю реабилитацию пациентов, снижение частоты развития и выраженности спаечного процесса, меньшее использование опиоидных анальгетиков, снижение сроков госпитализации, меньший риск развития послеоперационных грыж и лучший косметический результат операции. По своей онкологической эффективности лапароскопические операции по поводу рака прямой кишки не уступают открытым вмешательствам, однако, требуют соответствующей подготовки хирургической бригады.

- **Рекомендуется** при наличии противопоказаний к формированию первичного анастомоза с целью снижения риска послеоперационных осложнений выполнять обструктивную резекцию с формированием концевой колостомы (операция Гартмана) [87].

Уровень убедительности рекомендаций – С (уровень достоверности доказательств – 5).

- **Рекомендуется** для минимизации риска рецидивов рака прямой кишки выполнять следующие стандартные объёмы оперативных вмешательств у пациентов с раком прямой кишки: передняя резекция прямой кишки, низкая передняя резекция прямой кишки, брюшно-анальная резекция прямой кишки, операция Гартмана, брюшно-промежностная экстирпация прямой кишки. Мобилизация прямой кишки должна выполняться только острым путём с соблюдением принципов тотальной или частичной мезоректумэктомии (необходимо удаление мезоректума не менее 5 см дистальнее опухоли) с сохранением тазовых вегетативных нервов [85, 86, 88].

Уровень убедительности рекомендаций – А (уровень достоверности доказательств – 1).

Комментарии: при распространении опухоли за пределы мезоректальной фасции показано экстрафасциальное удаление прямой кишки. При выполнении мультивисцеральных резекций для рассечения тканей предпочтительно использовать электрохирургические и ультразвуковые инструменты с целью уменьшения кровопотери. Дистальная граница резекции должна составлять не менее 2 см по стенке кишки и не менее 5 см по мезоректальной клетчатке из-за риска ретроградного лимфогенного метастазирования.

Нижняя брыжеечная артерия должна быть лигирована непосредственно у места отхождения от аорты либо непосредственно ниже уровня отхождения левой ободочной артерии, перевязка нижней брыжеечной вены – ниже тела поджелудочной железы, что позволяет мобилизовать левые отделы ободочной кишки (при необходимости с полной мобилизацией селезеночного изгиба) для формирования колоректального анастомоза без натяжения. Допустима перевязка нижней брыжеечной вены на том же уровне, что и нижней брыжеечной артерии. При этом следует при технической возможности сохранять преаортальное и нижнее брыжеечное вегетативные нервные сплетения. Мобилизацию прямой кишки следует производить в межфасциальном пространстве с сохранением (при отсутствии опухолевого поражения) правого и левого подчревных нервов, тазовых сплетений и внутренностных нервов. Рутинное выполнение расширенной аорто-подвздошно-тазовой лимфодиссекции не рекомендуется. При выполнении тотальной мезоректумэктомии (локализация опухоли ниже 10 см от края ануса) и формировании низкого колоректального анастомоза рекомендуется формировать превентивную коло- или илеостому. После тотальной мезоректумэктомии операция может завершаться формированием тазового толстокишечного резервуара или анастомоза «бок-в-конец» для улучшения функциональных результатов лечения.

Выполнение экстралеваторной экстирпации прямой кишки показано пациентам с подтверждённым МРТ вращением опухоли в мышцы тазового дна.

- **Рекомендуется** у пациентов с кишечной непроходимостью, а также со свищами, вызванными раком прямой кишки, ограничивать хирургическое лечение формированием двуствольной трансверзо- или сигмостомы с целью проведения последующего комбинированного лечения и повышения вероятности выполнения хирургического лечения в объёме R0 [87, 89].

Уровень убедительности рекомендаций – С (уровень достоверности доказательств – 4).

Комментарии: у пациентов с не купируемым консервативно клинически значимым кровотечением и/или перфорацией с развитием перитонита, вызванными раком прямой кишки, показано на первом этапе выполнение оперативного вмешательства с соблюдением принципов тотальной мезоректумэктомии. При других осложнениях опухолевого процесса предпочтение следует отдавать формированию временной или постоянной кишечной стомы. Выполнение на первом этапе хирургических вмешательств с удалением первичной опухоли возможно только в отдельных случаях по решению онкологического консилиума с участием хирурга-онколога, лучевого терапевта, химиотерапевта и документированным обоснованием невозможности проведения предоперационного лечения. В отдельных случаях, при условии наличия в клинике должного опыта и оборудования, разрешение непроходимости возможно путём стентирования с последующей подготовкой пациента к плановому хирургическому или комбинированному лечению.

- При раннем раке прямой кишки 0-I стадии ($T_{is}-T_{1sm1-sm2}N_0M_0$) **рекомендуется** выполнять хирургическое лечение методом трансанального полнослойного эндоскопического удаления опухоли или эндоскопической подслизистой диссекции с целью сохранения органа [90-92].

Уровень убедительности рекомендаций – А (уровень достоверности доказательств – 2).

Комментарии: особенность – благоприятный прогноз (5-летняя выживаемость более 90 %) и возможность применения органосохранных и функционально-щадящих способов лечения с высокой эффективностью. При отсутствии в клинике оборудования для выполнения трансанального эндоскопического удаления опухоли или опыта выполнения эндоскопической подслизистой диссекции показано направление пациента в специализированный центр, где возможно проведение необходимого лечения.

Показания к проведению органосохранного лечения:

- размеры опухоли <3 см;
- поражение не более 30 % окружности кишки;
- подвижность образования;
- умеренно- или высокодифференцированная аденокарцинома;

Трансанальная эндоскопическая резекция (ТЕО, ТЕМ, TAMIS) должна сопровождаться полнослойным иссечением стенки кишки с прилегающей мезоректальной клетчаткой.

При выявлении после морфологического исследования удалённой трансанально опухоли факторов негативного прогноза выполняется стандартная операция с тотальной мезоректумэктомией (ТМЭ). Факторы негативного прогноза:

- стадия $\geq pT_{1sm3}$;
- поражение краёв резекции;
- сосудистая или периневральная инвазия;
- низкодифференцированная или слизистая аденокарцинома;
- перстневидноклеточный рак;
- степень почкования опухоли (tumor budding) 2–3.

Адьювантная терапия не проводится.

- При раннем локализованном раке средне- и нижеампулярного отделов прямой кишки, а также при раке верхнеампулярного отдела прямой кишки, не вовлекающем мезоректальную фасцию ($cT_{1sm3}N_0M_0$ нижеампулярном раке прямой кишки и $cT_{1sm3-2-3b}N_0M_0$ раке среднеампулярного отдела прямой кишки, $cT_{1-4a}N_{0-1}M_0$ раке верхнеампулярного отдела прямой кишки) **рекомендуется** выполнение тотальной или частичной мезоректумэктомии без предоперационного лечения, с целью снижения рисков побочных эффектов лечения [93, 94].

Уровень убедительности рекомендаций – С (уровень достоверности доказательств – 4).

Комментарии: при выявлении после операции

- поражения опухолью циркулярного края резекции;
- $pT_{любое}N_2$;
- $pT_{3-4}N_{любое}$ для рака нижеампулярного отдела прямой кишки;
- $pT_{3c-4}N_{любое}$ для рака среднеампулярного отдела прямой кишки

назначается послеоперационная химиолучевая терапия. При условии выполнения операции в референсном центре (только НМИЦ и федеральные учреждения) и подтверждении в морфологическом заключении удовлетворительного/высокого качества мезоректумэк-томии возможно отказаться от проведения послеоперационной химиолучевой терапии. В случае отсутствия предоперационного лечения при II–III стадии рака прямой кишки, проведение адъювантной химиотерапии определяется правилами ее назначения, как при раке ободочной кишки.

3.3. Лечение пациентов с резектабельными метастазами в печени

- **Рекомендуется** всех пациентов с изолированным метастатическим поражением печени/лёгких на долечевом этапе обсуждать совместно врачами-хирургами и врачами-онкологами, имеющими опыт выполнения резекций печени, легких с целью выработки оптимального плана лечения [8, 95].

Уровень убедительности рекомендаций – С (уровень достоверности доказательств – 4).

- При генерализованном раке прямой кишки с резектабельными/потенциально резектабельными синхронными метастазами в печень и/или лёгкие **рекомендуется** выполнять хирургическое вмешательство, как только метастазы будут признаны резектабельными, с целью улучшения результатов лечения [96, 97].

Уровень убедительности рекомендаций – В (уровень достоверности доказательств – 3).

Комментарии: тактика лечения зависит от исходной резектабельности метастатических очагов. Наилучших результатов возможно добиться при достижении края резекции не менее 1 мм. При исходной возможности выполнения R0 резекции метастазов рака прямой кишки в печень или лёгкие, а также при переходе метастатического поражения этих органов в резектабельное состояние в процессе химиотерапевтического лечения проведение хирургического лечения в объёме R0 может обеспечить 5-летнюю выживаемость у 30–50 % пациентов. Пациентам, которые ранее получали химиотерапевтическое лечение, хирургическое вмешательство в объёме R0 необходимо выполнять, как только метастазы станут резектабельными. Пролонгация химиотерапии может приводить к повышению частоты токсических поражений печени, а также к «исчезновению» части метастазов, что затрудняет их идентификацию хирургом во время резекции. При наличии симптомной первичной опухоли (угрозе кишечной непроходимости/кровотечения) на первом этапе проводится хирургическое удаление первичной опухоли с лимфодиссекцией. Радиочастотная абляция (РЧА) метастазов в печень или стереотаксическое лучевое воздействие может применяться как дополнение к резекции для достижения радикальности вмешательства, так и самостоятельно при невозможности хирургического лечения. Добавление моноклональных антител к химиотерапии не показано при резектабельных метастазах, так как может ухудшать отдаленные результаты.

- При генерализованном раке прямой кишки с нерезектабельными синхронными метастазами **рекомендуется** проведение максимально эффективной химиотерапии - применение двойных комбинаций (mFOLFOX6, FOLFOX4, XELOX или FOLFIRI, XELIRI), задачей которой является достижение объективного эффекта и перевод нерезектабельных метастазов в резектабельные [8-10, 98].

Уровень убедительности рекомендаций – А (уровень достоверности доказательств – 1).

Комментарии: В случае отсутствия мутации RAS возможно добавление к режимам химиотерапии FOLFIRI или mFOLFOX6 или FOLFOX4 (но не XELOX/XELIRI или FLOX) анти-EGFR моноклональных антител (МКА), что позволяет увеличить частоту выполнения R0-резекций печени. Альтернативой является добавление бевацизумаба к любому двойному режиму химиотерапии (вне зависимости от мутации RAS), что повышает частоту выраженного лекарственного патоморфоза по сравнению с одной химиотерапией. Другой возможной опцией повышения резектабельности является применение «тройной» комбинации FOLFOXIRI, к которой возможно добавление МКА, однако более высокая токсичность режима требует осторожности при его назначении. Внутриаартериальная химиотерапия остается экспериментальным методом и не рекомендуется к рутинному применению в первой линии терапии. Различные методы эмболизации печеночной артерии, внутриаартериальная химиотерапия могут применяться у отдельных пациентов с изолированным или преобладающим метастатическим поражением печени при исчерпанности возможностей

системной терапии. Пациенты, у которых ответ на лечение недостаточен для перевода опухоли в резектабельное состояние, подлежат паллиативному лекарственному лечению. Вопрос об удалении первичной опухоли решается индивидуально с учётом риска развития связанных с ней осложнений. При условии хорошего ответа на проводимую терапию проводится повторная оценка резектабельности метастатических очагов.

- При метакронных резектабельных метастазах рака прямой кишки в печень или лёгкие **рекомендуется** проведение хирургического лечения с послеоперационной химиотерапией двойными (mFOLFOX6, FOLFOX4, XELOX) комбинациями препаратов [99].

Уровень убедительности рекомендаций – В (уровень достоверности доказательств – 2).

Комментарии: при исходной возможности выполнения R0 резекции метастазов рака прямой кишки в печень или лёгкие, а также при переходе метастатического поражения этих органов в резектабельное состояние в процессе химиотерапевтического лечения проведение хирургического лечения в объёме R0 может обеспечить 5-летнюю выживаемость у 30–50 % пациентов. Альтернативой данному подходу является проведение периоперационной (около 3 мес терапии FOLFOX или XELOX до резекции печени и столько же после нее) химиотерапии. При распространённом опухолевом процессе в печени, делающем невозможным/сомнительным выполнение R0-резекции, показано проведение максимально активной терапии для перевода этих метастазов в резектабельные. Обычно применяют двойные комбинации химиопрепаратов (FOLFOX, XELOX, FOLFIRI, XELIRI, FOLFOXIRI) с возможным добавлением (принципы лечения указаны выше) МКА.

- При исходно резектабельных метастатических очагах после успешного проведения R0 или R1 резекции для снижения риска прогрессирования заболевания **рекомендуется** проведение адъювантной химиотерапии [99].

Уровень убедительности рекомендаций – В (уровень достоверности доказательств – 2).

Комментарии: при исходно резектабельных метастатических очагах альтернативой немедленному хирургическому лечению является проведение периоперационной системной химиотерапии (FOLFOX, XELOX). После 4–6 циклов выполняется одновременное или последовательное удаление метастазов и первичной опухоли, а после операции продолжается проводимая ранее химиотерапия до суммарной продолжительности 6 месяцев. Добавление моноклональных антител к химиотерапии при резектабельных метастазах в печень не показано, так как может ухудшать отдаленные результаты.

- При потенциально резектабельных синхронных и метакронных метастатических очагах **рекомендуется** проведение максимально активной химиотерапии, задачи которой – достижение объективного эффекта и перевод нерезектабельных метастазов в резектабельные (FOLFOX, XELOX или FOLFIRI, XELIRI, FOLFOXIRI) [8-10].

Уровень убедительности рекомендаций – С (уровень достоверности доказательств – 5).

- При потенциально резектабельных метастатических очагах в случае отсутствия мутаций в генах семейства RAS и BRAF **рекомендуется** добавление к режимам химиотерапии FOLFIRI или FOLFOX или FOLFOXIRI цетуксимаба** или панитумумаба** либо бевацизумаба** для повышения вероятности ответа опухоли на лечение [98, 100].

Уровень убедительности рекомендаций – А (уровень достоверности доказательств – 1).

- При потенциально резектабельных метастатических очагах при наличии мутации RAS **рекомендовано** добавление бевацизумаба к любому из указанных выше режимов химиотерапии (mFOLFOX6, FOLFOX4, XELOX или FOLFIRI, XELIRI). Другой возможной опцией повышения резектабельности является применение «тройной» комбинации FOLFOXIRI, к которой возможно добавление МКА [100, 101]. После 4–6 циклов выполняется повторная оценка резектабельности, при отсутствии прогрессирования – одновременное или последовательное удаление метастазов и первичной опухоли. Далее – адъювантная химиотерапия по программе FOLFOX или XELOX до суммарной продолжительности 6 мес. (с учетом предоперационной химиотерапии). В случае прогрессирования/невозможности удаления метастатических очагов лечение проводится по принципам, указанным в пункте лечения пациентов с нерезектабельными метастазами [98].

Уровень убедительности рекомендаций – А (уровень достоверности доказательств – 1).

- При потенциально резектабельных метастатических очагах при наличии мутации *BRAF* с целью повышения вероятности ответа на лечение **рекомендовано** назначение режима химиотерапии FOLFOXIRI с МКА (бевацизумабом или анти-EGFR антителами) [8, 98, 100, 101].

Уровень убедительности рекомендаций – А (уровень достоверности доказательств – 1).

Комментарии: в случае назначения таргетных препаратов, после перевода метастазов в операбельное состояние и выполнения R0 резекции метастатических очагов, проводится химиотерапия до суммарной продолжительности 6 месяцев. Анти-EGFR антитела, бевацизумаб** и иринотекан** следует в послеоперационном периоде отменить.

При R1/2 резекции возможно продолжение предоперационной комбинации химиопрепаратов и МКА до суммарной продолжительности 6 месяцев

3.4. Функционально неоперабельный рак прямой кишки

- При функционально неоперабельном раке прямой кишки (на фоне тяжелой сопутствующей патологии) **рекомендуется** проведение паллиативного лекарственного лечения либо симптоматической терапии для увеличения продолжительности жизни и контроля симптомов со стороны опухоли. Возможно стентирование опухоли или формировании разгрузочной кишечной стомы [8, 102].

Уровень убедительности рекомендаций – С (уровень достоверности доказательств – 5).

Комментарии: риск проведения операции превышает риск, связанный с прогрессированием онкологического заболевания. Решение о наличии противопоказаний к хирургическому лечению может приниматься только на консилиуме с участием хирурга, терапевта, анестезиолога, реаниматолога. Пациенты данной группы подлежат паллиативному лекарственному лечению либо симптоматической терапии. Возможно стентирование опухоли или формирование разгрузочной кишечной стомы.

3.5. Рецидивы рака прямой кишки

- При рецидиве рака прямой кишки **рекомендовано** проведение предоперационной дистанционной конформной лучевой терапии РОД 2 Гр, СОД 44 Гр на зону регионарного метастазирования, СОД 54-58 Гр на зону рецидива (в случае, если лучевая терапия не проводилась ранее), затем рассмотреть возможность повторного хирургического лечения, при невозможности проведения повторного хирургического лечения рекомендована системная химиотерапия [103-109].

Уровень убедительности рекомендаций – С (уровень достоверности доказательств – 4).

Комментарии: даже если пациенту ранее проводилась лучевая терапия, необходимо рассмотреть вопрос о возможности дополнительного облучения или локального стереотаксического лучевого воздействия. Операцию выполняют через 10–12 недель после химиолучевой терапии. В случае невозможности проведения лучевой терапии и выполнения хирургического вмешательства проводят паллиативную химиотерапию.

Выбор лечебной тактики осуществляется на мультидисциплинарном консилиуме с участием хирурга-проктолога, лучевого терапевта и химиотерапевта на основании результатов дооперационного обследования с определением клинической стадии заболевания.

- При рецидиве рака прямой кишки, если лучевая терапия проводилась ранее, с целью повышения вероятности выполнения хирургического лечения в объёме R0 **рекомендована** консультация лучевого терапевта на предмет возможности проведения повторного курса лучевой терапии, проведение повторного курса лучевой терапии при технической возможности [110].

Уровень убедительности рекомендаций – В (уровень достоверности доказательств – 3).

Комментарии: конкретная схема и дозы повторных курсов лучевой терапии определяются индивидуально, т.к. возможность проведения повторного лечения зависит от большого

количества факторов, включая использованное во время первого курса лучевой терапии оборудование, особенности выбранного во время первичного лечения объёма облучения и сроков после завершения последнего курса лучевой терапии. Не всем пациентам возможно проведение повторных курсов лучевой терапии. Проведение повторных курсов лучевой терапии с СОД менее 30 Гр нецелесообразно.

3.6. Адьювантная химиотерапия

- Рекомендовано назначать адьювантную химиотерапию пациентам после хирургического лечения рака прямой кишки с целью снижения риска прогрессирования заболевания в зависимости от проведения предоперационной химиолучевой терапии, в случаях предоперационного химиолучевого лечения, назначение адьювантной химиотерапии основано на результатах патолого-анатомического исследования операционного материала:
- при $урT_{3-4}N_0$ или $урT_{1-4}N^+$ проводится адьювантная химиотерапия по схеме XELOX или FOLFOX, суммарно до 6 месяцев терапии (включая и длительность предоперационного лечения).
- при $урT_{1-2}N_0$ проводится адьювантная химиотерапия фторпиримидинами в монорежиме (в случае отсутствия высокого уровня микросателлитной нестабильности в опухоли).
- при $урT_0N_0$ адьювантная химиотерапия не проводится или может быть проведена фторпиримидинами в монорежиме.
- при $рT_{3-4}N_0$ или $рT_{1-3}N_{1-2}$ в случае, если лучевая терапия не была проведена до операции, адьювантная химиотерапия назначается по рекомендациям лечения рака ободочной кишки [111-117].

Уровень убедительности рекомендаций – А (уровень достоверности доказательств – 2).

Комментарии: общая продолжительность адьювантной химиотерапии составляет 6 месяцев. Обнаруженная микросателлитная нестабильность опухоли при II стадии свидетельствует о хорошем прогнозе и проведение химиотерапии, как правило, не требуется при условии отсутствия $рT_4N_0$. Минимальный объем химиотерапии при III стадии включает в себя фторпиримидины, которые можно применять в различных вариантах: инфузионный (модифицированный режим De Gramont,) или перорально (капецитабин**) (табл. 3). Оптимальный объем адьювантной химиотерапии при III стадии включает комбинацию оксалиплатина** с фторпиримидинами в течение 6 месяцев. Наиболее оптимальными являются режимы FOLFOX или XELOX. Комбинация оксалиплатина** со струйным фторурацилом** (режим FLOX) обладает схожей эффективностью, но сопряжена с высокой токсичностью (является вариантом выбора при развитии кардиотоксичности при применении капецитабина** или длительных инфузий фторурацила**) (табл. 3). При развитии в процессе химиотерапии симптомов полинейропатии 2 степени рекомендуется отмена оксалиплатина и продолжение монотерапии фторпиримидинами. В адьювантной терапии рака прямой кишки не должны применяться иринотекан** и таргетные препараты, в частности, бевацизумаб** и цетуксимаб**, панитумумаб**, афлиберцепт**, рамуцирумаб, регорафениб** [118].

Таблица 3. Режимы фторпиримидинов, применяемые в лечении колоректального рака

Режим	Схема
Модифицированный LV5FU2 (модифицированный режим De Gramont)	Кальция фолинат** 200 мг/м ² в/в в течение 2 часов с последующим болюсом ФУ** 400 мг/м ² и с последующей 46-часовой инфузией ФУ** 2400 мг/м ² (по 1200 мг/м ² в сутки) Начало очередного курса на 15 день
Капецитабин**	1250 мг/м ² x 2 в сутки внутрь 1-14 дни. Начало очередного курса на 22 день

Таблица 4. Режимы оксалиплатина** и фторпиримидинов, применяемые в лечении колоректального рака

Модифицированный FOLFOX 6	Оксалиплатин** 85 мг/м ² 2-часовая инфузия в 1-й день, кальция фолинат** 400 мг/м ² в/в в течение 2 часов с последующим болюсом ФУ** 400 мг/м ² в/в струйно и 46-часовой инфузией ФУ** 2400 мг/м ² (по 1200 мг/м ² в сутки). Начало очередного курса на 15-й день
XELOX	#Оксалиплатин 130 мг/м ² в 1-й день, капецитабин 2000 мг/м ² в сутки с 1-го по 14-й день, каждые 3 недели, начало очередного курса на 22-й день #Оксалиплатин** 130 мг/м ² в 1-й день, капецитабин** 825 мг/м ² 2 раза в сутки 1-14 дни. Начало очередного курса на 22-й день
FLOX	Оксалиплатин** 85 мг/м ² в течение 2 часов (дни 1; 15 и 29 каждого цикла) + кальция фолинат** 250 мг/м ² в/в струйно и с последующим болюсом ФУ** 500 мг/м ² еженедельно в течение 6 недель с последующим 2-недельным перерывом

3.7. Паллиативная химиотерапия

- **Рекомендуется** в качестве первой линии терапии у отдельных пациентов с малосимптомным (статус ECOG 0-1) метастатическим раком прямой кишки, при невозможности назначения в первой линии #иринотекана или оксалиплатина, назначать

монотерапию фторпиримидинами (табл. 4). При прогрессировании заболевания рекомендуется рассмотреть возможность добавления к режиму оксалиплатина**, а в качестве третьей линии – иринотекана** в редуцированных дозах [98, 119-121]. Режимы дозирования указаны ниже.

Уровень убедительности рекомендаций – А (уровень достоверности доказательств – 1).

- Для подавляющего числа пациентов с метастатическим раком прямой кишки **рекомендуются** к применению в первой линии химиотерапии комбинации препаратов (FOLFOX, XELOX или XELIRI, FOLFIRI, FOLFOXIRI) на протяжении не менее 3–4 месяцев с последующей возможной поддерживающей терапией аналогами пиримидина (фторпиримидинами) до прогрессирования [119-121].

Уровень убедительности рекомендаций – А (уровень достоверности доказательств – 1).

Комментарии: оксалиплатин** в монотерапии малоэффективен и должен применяться в комбинации с фторпиримидинами. При прогрессировании после ранее достигнутого эффекта необходимо рассмотреть вопрос о повторном применении ранее эффективного режима.

- У пациентов с клинически значимыми симптомами заболевания (ECOG 1-2) с обширной диссеминацией **рекомендуется** использование в первой линии двойных комбинаций препаратов (FOLFOX, XELOX или XELIRI, FOLFIRI) на протяжении не менее 3–4 месяцев с последующей возможной поддерживающей терапией фторпиримидинами [119-121].

Уровень убедительности рекомендаций – А (уровень достоверности доказательств – 1).

Комментарии: в случае прогрессирования опухолевого процесса после первой линии терапии, вторая линия может быть назначена пациентам с удовлетворительным общим статусом (ECOG ≤2). При рефрактерности к режиму FOLFOX (XELOX) в качестве второй линии обычно назначают режим FOLFIRI/XELIRI или монотерапию иринотеканом**, при рефрактерности к иринотекану** в 1 линии в режиме FOLFIRI – FOLFOX/XELOX (табл. 3, 4). В случае, если прогрессирование заболевания отмечено после или во время адъювантной химиотерапии, оптимальным вариантом первой линии будет являться иринотекансодержащая химиотерапия (FOLFIRI/XELIRI), что по результатам поданализов рандомизированных исследований показывает наилучшие результаты в сравнении с режимом FOLFOX или FOLFOXIRI.

- **Рекомендуется** к вышеперечисленным режимам добавление МКА (бевацизумаб**, цетуксимаб** или панитумумаб**), что увеличивает продолжительность жизни [122, 123].

Уровень убедительности рекомендаций – А (уровень достоверности доказательств – 1).

Комментарии: Режим дозирования определяется инструкциями по медицинскому применению конкретных лекарственных препаратов. В монотерапии бевацизумаб** малоэффективен. Рекомендуется продолжение терапии бевацизумабом** с фторпиримидинами до прогрессирования заболевания. В случае дальнейшего прогрессирования возможно продолжение бевацизумаба** со сменой режима. На сегодняшний день неизвестны клинические или молекулярные факторы, предсказывающие эффективность бевацизумаба**. Наибольшую активность бевацизумаб** демонстрирует в первой и во второй линиях терапии; добавление бевацизумаба** к режимам на основе оксалиплатина** или иринотекана** во второй линии лечения достоверно увеличивает продолжительность жизни. Во второй линии терапии возможно применение других антиангиогенных моноклональных антител – афлиберцепта** или рамуцирумаба, которые применяются только в сочетании с режимом FOLFIRI. В отличие от бевацизумаба** моноклональные анти-EGFR антитела (цетуксимаб** и панитумумаб**) активны как в монотерапии, так и в комбинации с химиотерапией. Анти-EGFR антитела не должны применяться с капецитабином**, режимами FLOX, XELOX. Самостоятельная активность цетуксимаба** и панитумумаба** позволяет рекомендовать их в монотерапии у пациентов и в третьей–четвертой линии. Совместное применение бевацизумаба** и анти-EGFR антител ухудшает результаты лечения и не рекомендуется. Сроки начала химиотерапии первой линии должны быть в рамках 28 дней с момента установки диагноза метастатического рака или удаления первичной опухоли при метастатическом раке.

Задачи паллиативной химиотерапии – увеличение продолжительности жизни, уменьшение симптомов болезни и улучшение качества жизни. Пациенты, получившие все три активных химиопрепарата (иринотекан**, оксалиплатин** и фторпиримидины), имеют достоверно

большую продолжительность жизни. При этом не важно, за сколько линий терапии это удастся реализовать. До сих пор четко не ясна оптимальная продолжительность первой линии терапии. Возможные варианты:

- 1) непрерывная терапия до прогрессирования заболевания или развития неприемлемой токсичности;
- 2) проведение лечения на протяжении не менее полугода с последующим наблюдением;
- 3) применение двойной комбинации в течение не менее 3–4 мес.

С последующей поддержкой фторпиримидинами (стратегия «поддерживающей» терапии имеет преимущества перед полным прекращением лечения). В случае применения комбинации химиотерапии с бевацизумабом** поддерживающая терапия бевацизумабом** + фторпиримидинами должна проводиться до появления признаков прогрессирования болезни или неприемлемой токсичности. При использовании комбинации химиотерапии с анти-EGFR антителами также рекомендуется поддерживающая терапия комбинацией инфузий кальция фолината, фторурацила и анти-EGFR антител (предпочтительно) или монотерапия антителами до прогрессирования заболевания.

У пациентов с прогрессированием на оксалиплатине**, иринотекане** и фторпиримидинах, бевацизумабе** и анти-EGFR антител (по показаниям), возможно назначение препарата регорафениба. Рекомендуется начинать терапию #регорафенибом в следующем режиме: 80 мг в сутки р.о. – 1 неделя, 120 мг в сутки р.о – 2 неделя, 160 мг в сутки р.о – 3 неделя, затем – 1 неделя перерыв. Эскалация дозы возможна только при удовлетворительной переносимости препарата.

Во второй и более поздних линиях терапии при наличии у пациента микросателлитной нестабильности в опухоли высокого уровня (MSI-H) возможно назначение монотерапии анти-PD1 антитела – ниволумаба или пембролизумаба в монорежиме или комбинацией ниволумаба и ипилимумаба [124-126]. Последний вариант характеризуется большей частотой объективных ответов, однако данных по сравнению отдаленных параметров выживаемости не представлено.

- Ослабленным пациентам с ECOG >2 в качестве первой линии **рекомендуется** малотоксичная монокимиотерапия фторпиримидинами или симптоматическая терапия, а при наличии микросателлитной нестабильности высокого уровня в опухоли – #ниволумаба** (3 мг/кг в/в капельно 30 мин каждые 2 недели) или #пембролизумаба** (200 мг в/в капельно 30 мин каждые 3 недели) [8, 125, 127].

Уровень убедительности рекомендаций – С (уровень достоверности доказательств – 5).

- **Рекомендуется** при мутации в гене *BRAF* в качестве первой линии при удовлетворительном состоянии пациента и при отсутствии противопоказаний назначать режим FOLFIRI с добавлением МКА бевацизумаба** [128].

Уровень убедительности рекомендаций – В (уровень достоверности доказательств – 2).

Комментарии: при прогрессировании на первой линии при мутации в гене *BRAF* возможно назначение режима FOLFIRI с афлиберцептом**/бевацизумабом**/рамуцирумабом [129] или комбинации цетуксимаба** или панитумумаба** с *BRAF* и MEK ингибиторами (ATX Ингибиторы протеинкиназы) [130-132] (табл. 6).

Таблица 5. Режимы с иринотеканом** и моноклональные антитела, применяемые в лечении колоректального рака

FOLFIRI	Иринотекан** 180 мг/м ² 90-минутная инфузия в 1-й день, кальция фолинат** 400 мг/м ² в/в в течение 2 часов с последующим болюсом фторурацила** 400 мг/м ² в/в струйно и 46-часовой инфузией фторурацила** 2400 мг/м ² (по 1200 мг/м ² в сутки). Начало очередного курса на 15-й день
FOLFOXIRI*	Иринотекан** 165 мг/м ² 90-минутная инфузия в 1-й день, оксалиплатин** 85 мг/м ² 2-часовая инфузия в 1-й день, кальция фолинат** 200 мг/м ² в/в в течение 2 часов с последующей 46-часовой инфузией фторурацила** 3200 мг/м ² . Начало очередного курса на 15-й день
XELIRI*	Иринотекан** 180-200 мг/м ² в 1-й день, капецитабин** 825 мг/м ² /сутки 1–14 дни. Начало очередного курса на 22-й день
Иринотекан	Иринотекан** 300 мг/м ² в 1-й день. Начало очередного курса на 22-й день
Бевацизумаб**	7,5 мг/кг в/в 90-60-30-минутная инфузия каждые 3 недели, или 5 мг/кг каждые 2 недели (в зависимости от применяемого режима химиотерапии, может применяться с любым режимом химиотерапии метастатического рака толстой кишки)

Афлиберцепт**	4 мг/кг в/в 1-часовая инфузия каждые 2 недели (вместе с режимом FOLFIRI во второй линии терапии)
Цетуксимаб**	400 мг/м ² в/в 1-часовая инфузия в первый день, далее по 250 мг/м ² еженедельно (может применяться в монорежиме, с иринотеканом, с режимами De Gramont, FOLFOX, FOLFIRI и FOLFOXIRI при метастатическом раке толстой кишки) Возможно назначение цетуксимаба в дозовом режиме 500 мг/м ² в/в капельно 1 раз в 2 недели
Панитумумаб**	6 мг/кг в/в 1-часовая инфузия каждые 2 недели (может применяться в монорежиме, с иринотеканом, с режимами De Gramont, FOLFOX, FOLFIRI и FOLFOXIRI при метастатическом раке толстой кишки)
Рамуцирумаб	8 мг/кг в/в 1-часовая инфузия каждые 2 недели (вместе с режимом FOLFIRI во второй линии терапии)
Регорафениб**	160 мг 1 раз в день р.о. 1–21 дни, 1 неделя перерыв или 80 мг в сутки р.о. – 1 неделя, 120 мг в сутки р.о – 2 неделя, 160 мг в сутки р.о – 3 неделя, затем – 1 неделя перерыв. Эскалация дозы возможна только при удовлетворительной переносимости препарата
#Пембролизумаб**	200 мг в/в капельно 30 минут каждые 3 недели (только при MSI-H)
#Ниволумаб**	240 мг в/в капельно 30 минут каждые 2 недели (только при MSI-H)
#Ниволумаб**+ипилиумаб**	Ниволумаб 3 мг/кг в/в капельно 30 минут каждые 3 недели и ипилиумаб 1 мг/кг в/в капельно 30 минут 1 раз в 3 недели (4 введения, в дальнейшем продолжается монотерапия ниволумабом в дозе 240 мг в/в капельно 1 раз в 2 недели (только при MSI-H))
*Режим характеризуется более высокой, чем FOLFIRI, частотой развития диареи Возможность проведения ХТ ± таргетной терапии в соответствии с рекомендациями определяется доступностью лекарственных препаратов	

Таблица 6. Режимы, применяемые в лечении колоректального рака с мутацией в гене BRAF во 2 и последующих линиях лечения

FOLFIRI	Иринотекан** 180 мг/м ² 90-минутная инфузия в 1-й день, кальция фолинат** 400 мг/м ² в/в в течение 2 часов с последующим болюсом фторурацила** 400 мг/м ² в/в струйно и 46-часовой инфузией фторурацила** 2400 мг/м ² (по 1200 мг/м ² в сутки). Начало очередного курса на 15-й день Возможно добавление бевацизумаба** в дозе 5 мг/кг или афлиберцепта** в дозе 4 мг/кг или рамуцирумаба 8 мг/кг в/в капельно 1 день каждого курса
Иринотекан+BRAF ингибитор+цетуксимаб**	Иринотекан** 180 мг/м ² 90-минутная инфузия в 1-й день, цетуксимаб** 400 мг/м ² в/в капельно 1 день, затем по 250 мг/м ² в/в капельно еженедельно с 8 дня, #вемурафениб 960 мг внутрь 2 раза в день ежедневно
BRAF+MEK ингибитор+ панитумумаб**	#Дабрафениб 150 мг 2 раза в сутки внутрь ежедневно #Траметиниб 2мг 1 раз в день внутрь ежедневно панитумумаб** 6 мг/кг в/в капельно 1 день 1 раз в 2 недели
*Возможность проведения ХТ ± таргетной терапии в соответствии с рекомендациями определяется доступностью лекарственных препаратов	

3.8. Симптоматическая терапия

- Пациентам с острым кровотечением с целью его остановки **рекомендуется** выполнить срочное эндоскопическое исследование, системную гемостатическую терапию. В зависимости от результатов исследования производят эндоскопическую остановку кровотечения. При невозможности/неэффективности эндоскопического гемостаза проводится экстренное хирургическое вмешательство [8-10].

Уровень убедительности рекомендаций – С (уровень достоверности доказательств – 5).

- При опухолевом стенозе с развитием кишечной непроходимости с целью её разрешения **рекомендуется** установка саморасправляющегося стента в зону опухолевого стеноза или оперативное лечение (колостомия/илеостомия) [133].

Уровень убедительности рекомендаций – С (уровень достоверности доказательств – 4).

- В лечении болевого синдрома у пациентов с нерезектабельными метастазами рака прямой кишки **рекомендуется** проведение дистанционной лучевой терапии, медикаментозной терапии, локорегионарной анестезии в зависимости от причины болевого синдрома [58, 103, 134].

Уровень убедительности рекомендаций – С (уровень достоверности доказательств – 5).

- При лечении асцита у пациентов с нерезектабельными метастазами рака прямой кишки **рекомендуется** рассмотреть возможность применения диуретиков и лапароцентеза. При рефрактерном асците, обусловленном канцероматозом брюшины, рекомендовано рассмотреть вопрос о внутривнутрибрюшинной химиотерапии [135].

Уровень убедительности рекомендаций – С (уровень достоверности доказательств – 5).

Комментарии: целью так называемой «наилучшей поддерживающей терапии» (best supportive care) является профилактика и облегчение симптомов заболевания и поддержание качества жизни пациентов и их близких, независимо от стадии заболевания и потребности в других видах терапии. В случае рака прямой кишки меры, направленные на облегчение основных симптомов, способствуют увеличению продолжительности жизни.

4. Реабилитация

4.1. Пререабилитация

- **Рекомендуется** рассматривать проведение пререабилитации всем пациентам с целью снижения риска осложнений лечения, что включает в себя физическую подготовку (ЛФК), психологическую и нутритивную поддержку, информирование пациентов [136, 137].

Уровень убедительности рекомендаций – С (уровень достоверности доказательств – 5).

Комментарий: *проведение пререабилитации значительно ускоряет функциональное восстановление, сокращает сроки пребывания в стационаре после операции и снижает частоту развития осложнений и летальных исходов на фоне лечения онкологического заболевания.*

- Рекомендуется объяснять всем пациентам эффективность увеличения физической активности за 2 недели до операции с целью снижения риска осложнений лечения [138].

Уровень убедительности рекомендаций – С (уровень достоверности доказательств – 5).

Комментарий: *увеличение физической активности улучшает качество жизни в послеоперационном периоде, позволяя быстрее вернуться к полноценной повседневной активности. Программа комплексной пререабилитации у пациентов с колоректальным раком, которая включает в себя занятия ЛФК дома (комплекс физической нагрузки средней интенсивности, включающей в себя как аэробную, так и анаэробную нагрузку), консультирование по питанию, работу с психологом на преодоление тревоги и депрессии (начинается за 28 дней до операции и продолжается в течение 8 недель после) значительно улучшает качество жизни в послеоперационном периоде [139].*

Психологическая поддержка в плане пререабилитации улучшает настроение, снижает уровень тревоги и депрессии. Пациенты, прошедшие курс психологической пререабилитации лучше адаптируются к повседневной жизни после хирургического лечения. Психологическая пререабилитация, включающая методики, направленные на работу со стрессом (методики релаксации, формирование позитивного настроя) в течение 40–60 минут 6 дней в неделю, которая начинается за 5 дней до операции и продолжается 30 дней после значительно улучшает качество жизни [140].

4.2. Реабилитация при хирургическом лечении

4.2.1. I этап реабилитации при хирургическом лечении

- **Рекомендуется** пациентам, которым проводится хирургическое лечение по поводу рака прямой кишки, с целью снижения риска периоперационных осложнений использовать тактику fast track rehabilitation («быстрый путь»/ ERAS (early rehabilitation after surgery – ранняя реабилитация после операции)), включающую в себя комплексное обезболивание, раннее энтеральное питание, отказ от рутинного применения зондов и дренажей, раннюю мобилизацию (активизация и вертикализация) пациентов с 1–2 суток после операции [141].

Уровень убедительности рекомендаций – А (уровень достоверности доказательств – 1).

Комментарий: *данная тактика не увеличивает риски ранних послеоперационных осложнений, частоту повторных госпитализаций.*

- **Рекомендуется** пациентам, которым проводится хирургическое лечение, с целью снижения риска послеоперационных осложнений применение побудительной спирометрии, подъем головного конца кровати на 30 градусов и более, раннее начало дыхательной гимнастики и ранняя активизация пациентов [142].

Уровень убедительности рекомендаций – С (уровень достоверности доказательств – 5).

Комментарий: *указанные меры помогают в профилактике осложнений со стороны дыхательной системы в послеоперационном периоде. Дыхательная гимнастика начинается*

сразу после нормализации сознания пациента после операции. Тактике дыхательной гимнастики в послеоперационном периоде пациент обучается до операции. После проведения оперативного лечения у пациентов с колоректальным раком рекомендовано выполнение диафрагмального дыхания, которое способствует улучшению циркуляции лимфы в организме и позволяет вентилировать нижние доли легких, которые при грудном типе дыхания обычно наполняются воздухом недостаточно [143].

4.2.2. II этап реабилитации при хирургическом лечении

- **Рекомендуется** у пациентов, у которых развился синдром низкой передней резекции, для оптимизации его лечения, тактику лечения синдрома низкой передней резекции определять после функционального обследования, включающего в себя методики аноректальной манометрии и сфинктерометрии [144, 145].

Уровень убедительности рекомендаций – С (уровень достоверности доказательств – 5).

- **Рекомендуется** при нарушении мочеиспускания и эректильной дисфункции рассмотреть назначение упражнений для укрепления мышц тазового дна, Biofeedback-терапии, тиббиальной нейромодуляции, электростимуляции мышц тазового дна и промежности [144].

Уровень убедительности рекомендаций – В (уровень достоверности доказательств – 3).

- **Рекомендовано** при возникновении лимфедемы нижних конечностей для её лечения проведение следующих реабилитационных мероприятий: проводить полную противоотечную терапию, включающую в себя мануальный лимфодренаж, ношение компрессионного трикотажа, выполнение комплекса ЛФК, уход за кожей [146].

Уровень убедительности рекомендаций – В (уровень достоверности доказательств – 2).

4.2.3. III этап реабилитации при хирургическом лечении

- **Рекомендуется** пациентам после хирургического лечения с целью ускорения реабилитации, снижения усталости, повышения качества сна давать рекомендации по выполнению комплекса ЛФК и повышению физической активности пациентам с метастатическим раком прямой кишки [147, 148].

Уровень убедительности рекомендаций – В (уровень достоверности доказательств – 2).

Комментарий: *повышение физической активности уменьшает слабость, увеличивает мобильность, снижает уровень депрессии и улучшает качество жизни.*

- **Не рекомендуется** ограничивать пациентам раком прямой кишки показания к химиотерапии, пребывание на солнце, учитывая отсутствие опубликованных данных о негативном влиянии данных факторов и возможном влиянии данных ограничений на психологическое состояние пациентов [149].

Уровень убедительности рекомендаций – С (уровень достоверности доказательств – 5)

Комментарий: *отсутствуют данные о повышении риска прогрессирования опухолевого процесса при использовании данных методов реабилитации.*

4.3. Реабилитация при химиотерапии

- Во время проведения химиотерапии с целью снижения риска побочных эффектов лечения, усталости **рекомендуется** выполнение комплекса ЛФК, методики релаксации, включающие в себя диафрагмальное дыхание и прогрессирующую мышечную релаксацию [150, 151].

Уровень убедительности рекомендаций – В (уровень достоверности доказательств – 1)

Комментарии: *объем и интенсивность ЛФК подбирается индивидуально исходя из степени слабости (легкая, средняя, тяжелая). При улучшении общего состояния возможно увеличить интенсивность ЛФК. Рекомендуется сочетание аэробной нагрузки и силовой.*

- Во время проведения химиотерапии с целью снижения риска побочных эффектов лечения, усталости **рекомендуется** рассмотреть возможность назначения курса массажа [150, 151].

Уровень убедительности рекомендаций – В (уровень достоверности доказательств – 2)

- Во время третьего этапа реабилитации с целью ускорения восстановления пациента, снижения усталости **рекомендовано** ведение активного образа жизни, выполнение комплексов ЛФК после комбинированного лечения колоректального рака [138, 139].

Уровень убедительности рекомендаций – А (уровень достоверности доказательств – 2).

Комментарии: *выполнение комплекса ЛФК пациентами с рецидивом рака, снижает риск общей смертности на 29 %. Выполнение комплекса ЛФК и физическая активность пациентов с диссеминированным опухолевым процессом уменьшает слабость, увеличивает мобильность, снижает уровень депрессии и улучшает качество жизни.*

4.4. Реабилитация при лучевой терапии

- **Рекомендуется** рассмотреть применение комплекса ЛФК (аэробной нагрузки в сочетании с силовой) на фоне лучевой терапии у пациентов раком прямой кишки с целью снижения побочных эффектов лечения [150, 151].

Уровень убедительности рекомендаций – В (уровень достоверности доказательств – 1).

Комментарий: *проведение комплекса ЛФК увеличивает плотность костной ткани и выносливость пациента на фоне лучевой терапии.*

- **Рекомендуется** для профилактики лучевого дерматита у пациентов с раком прямой кишки рассмотреть, получающим лучевую терапию, применение низкоинтенсивной лазеротерапии. Низкоинтенсивная лазеротерапия применяется через 3 дня после начала лучевой терапии, 3 дня в неделю для профилактики лучевого дерматита [152].

Уровень убедительности рекомендаций – С (уровень достоверности доказательств – 5).

5. Профилактика

- **Рекомендуется** соблюдать следующую периодичность обследований пациентов после завершения лечения по поводу рака прямой кишки с целью своевременной диагностики прогрессирования заболевания при его развитии - в первые 1–2 года обследование рекомендуется проводить каждые 3–6 месяцев, на сроке 3–5 лет – 1 раз в 6–12 месяцев. После 5 лет с момента операции обследования проводятся ежегодно или при появлении жалоб. У пациентов с высоким риском рецидива перерыв между обследованиями может быть сокращен. Обследование пациента включает следующие мероприятия [153]:

1. анамнез и физикальное обследование (пальцевое исследование прямой кишки).
2. исследование уровня ракового эмбрионального антигена в крови, (если был повышен исходно) каждые 3 месяца первые 2 года и далее каждые 6 месяцев в последующие 3 года.
3. колоноскопия через 1 и 3 года после резекции первичной опухоли, далее каждые 5 лет с целью выявления метастатической опухоли или удаления обнаруженных полипов толстой кишки. При выявлении полипов колоноскопия выполняется ежегодно (В). В случае если до начала лечения колоноскопия не была выполнена по причине стенозирующей опухоли, она производится через 3–6 месяцев после ее резекции.
4. УЗИ органов брюшной полости и малого таза каждые 3–6 месяцев в зависимости от риска прогрессирования.
5. рентгенография органов грудной клетки каждые 12 месяцев.
6. КТ органов грудной и брюшной полости с внутривенным контрастированием - однократно в сроки 12–18 месяцев после операции [8-10, 154].

Уровень убедительности рекомендаций – А (уровень достоверности доказательств – 1).

Комментарии: задачей наблюдения является раннее выявление прогрессирования заболевания с целью раннего начала химиотерапии или хирургического лечения резектабельных метастатических очагов, рецидивных опухолей, а также выявление метастатических опухолей прямой кишки (см. Приложение Д. План контрольных обследований пациента после завершения лечения).

6. Организация оказания медицинской помощи

Медицинская помощь, за исключением медицинской помощи в рамках клинической апробации, в соответствии с федеральным законом от 21.11.2011 № 323-ФЗ (ред. от 25.05.2019) «Об основах охраны здоровья граждан в Российской Федерации», организуется и оказывается:

1. в соответствии с положением об организации оказания медицинской помощи по видам медицинской помощи, которое утверждается уполномоченным федеральным органом исполнительной власти;
2. в соответствии с порядком оказания помощи по профилю «онкология», обязательным для исполнения на территории Российской Федерации всеми медицинскими организациями;
3. на основе настоящих клинических рекомендаций;
4. с учетом стандартов медицинской помощи, утвержденных уполномоченным федеральным органом исполнительной власти.

Первичная специализированная медико-санитарная помощь оказывается врачом-онкологом и иными врачами-специалистами в центре амбулаторной онкологической помощи либо в первичном онкологическом кабинете, первичном онкологическом отделении, поликлиническом отделении онкологического диспансера.

При подозрении или выявлении у пациента рака прямой кишки врачи-терапевты, врачи-терапевты участковые, врачи общей практики (семейные врачи), врачи-специалисты, средние медицинские работники в установленном порядке направляют пациента на консультацию в центр амбулаторной онкологической помощи либо в первичный онкологический кабинет, первичное онкологическое отделение медицинской организации для оказания ему первичной специализированной медико-санитарной помощи.

Консультация в центре амбулаторной онкологической помощи либо в первичном онкологическом кабинете, первичном онкологическом отделении медицинской организации должна быть проведена не позднее 5 рабочих дней с даты выдачи направления

на консультацию. Врач-онколог центра амбулаторной онкологической помощи (в случае отсутствия центра амбулаторной онкологической помощи врач-онколог первичного онкологического кабинета или первичного онкологического отделения) организует взятие биопсийного (операционного) материала, а также организует выполнение иных диагностических исследований, необходимых для установления диагноза, включая распространенность онкологического процесса и стадию заболевания.

В случае невозможности взятия в медицинской организации, в составе которой организован центр амбулаторной онкологической помощи (первичный онкологический кабинет, первичное онкологическое отделение), биопсийного (операционного) материала, проведения иных диагностических исследований пациент направляется лечащим врачом в онкологический диспансер или в медицинскую организацию, оказывающую медицинскую помощь пациентам с онкологическими заболеваниями.

Срок выполнения патологоанатомических исследований, необходимых для гистологической верификации рака прямой кишки, не должен превышать 15 рабочих дней с даты поступления биопсийного (операционного) материала в патологоанатомическое бюро (отделение).

При подозрении и (или) выявлении у пациента рака прямой кишки в ходе оказания ему скорой медицинской помощи таких пациентов переводят или направляют в медицинские организации, оказывающие медицинскую помощь пациентам с онкологическими заболеваниями, для определения тактики ведения и необходимости применения дополнительно других методов специализированного противоопухолевого лечения.

Врач-онколог центра амбулаторной онкологической помощи (первичного онкологического кабинета, первичного онкологического отделения) направляет пациента в онкологический диспансер или в медицинские организации, оказывающие медицинскую помощь пациентам раком прямой кишки, для уточнения диагноза (в случае невозможности установления диагноза, включая распространенность онкологического процесса и стадию заболевания, врачом-онкологом центра амбулаторной онкологической помощи, первичного онкологического кабинета или первичного онкологического отделения) и оказания специализированной, в том числе высокотехнологичной, медицинской помощи.

Срок начала оказания специализированной, за исключением высокотехнологичной, медицинской помощи пациентам с онкологическими заболеваниями в медицинской организации, оказывающей медицинскую помощь пациентам раком прямой кишки, не должен превышать 14 календарных дней с даты морфологической верификации злокачественного новообразования или 14 календарных дней с даты установления предварительного диагноза злокачественного новообразования (в случае отсутствия медицинских показаний для проведения патолого-анатомических исследований в амбулаторных условиях).

Специализированная, в том числе высокотехнологичная, медицинская помощь оказывается врачами-онкологами, врачами-радиотерапевтами в онкологическом диспансере или в медицинских организациях, оказывающих медицинскую помощь пациентам раком прямой кишки, имеющих лицензию, необходимую материально-техническую базу, сертифицированных специалистов, в стационарных условиях и условиях дневного стационара и включает в себя профилактику, диагностику, лечение онкологических заболеваний, требующих использования специальных методов и сложных уникальных медицинских технологий, а также медицинскую реабилитацию.

В медицинской организации, оказывающей медицинскую помощь пациентам раком прямой кишки, тактика медицинского обследования и лечения устанавливается консилиумом врачей-онкологов и врачей-радиотерапевтов, с привлечением при необходимости других врачей-специалистов. Решение консилиума врачей оформляется протоколом, подписывается участниками консилиума врачей и вносится в медицинскую документацию пациента.

Показания для госпитализации в круглосуточный или дневной стационар медицинской организации, оказывающей специализированную, в том числе высокотехнологичную медицинскую помощь по профилю «онкология» определяются консилиумом врачей-онкологов и врачей-радиотерапевтов, с привлечением при необходимости других врачей-специалистов.

Показанием для госпитализации в медицинскую организацию в экстренной или неотложной форме является:

1. наличии осложнений онкологического заболевания, требующих оказания ему специализированной медицинской помощи в экстренной и неотложной форме;
2. наличие осложнений лечения (хирургическое вмешательство, лучевая терапия, лекарственная терапия и т.д.) онкологического заболевания.

Показанием для госпитализации в медицинскую организацию в плановой форме является:

1. необходимость выполнения сложных интервенционных диагностических медицинских вмешательств, требующих последующего наблюдения в условиях круглосуточного или дневного стационара;
2. наличие показаний к специализированному противоопухолевому лечению (хирургическое вмешательство, лучевая терапия, в том числе контактная, дистанционная и другие виды лучевой терапии, лекарственная терапия и др.), требующему наблюдения в условиях круглосуточного или дневного стационара.

Рекомендуется перед операцией у всех пациентов с раком прямой кишки получить информированное согласие на проведение хирургического вмешательства и формирование коло- или илеостомы (даже если это не предполагается в плане операции).

Показанием к выписке пациента из медицинской организации является:

1. завершение курса лечения, или одного из этапов оказания специализированной, в том числе высокотехнологичной медицинской помощи, в условиях круглосуточного или дневного стационара при условии отсутствия осложнений лечения, требующих медикаментозной коррекции и/или медицинских вмешательств в стационарных условиях;
2. отказ пациента или его законного представителя от специализированной, в том числе высокотехнологичной медицинской помощи в условиях круглосуточного или дневного стационара, установленной консилиумом медицинской организации, оказывающей онкологическую помощь при условии отсутствия осложнений основного заболевания и/или лечения, требующих медикаментозной коррекции и/или медицинских вмешательств в стационарных условиях;
3. необходимость перевода пациента в другую медицинскую организацию по соответствующему профилю оказания медицинской помощи.

Заключение о целесообразности перевода пациента в профильную медицинскую организацию осуществляется после предварительной консультации по предоставленным медицинским документам и/или предварительного осмотра пациента врачами специалистами медицинской организации, в которую планируется перевод.

6. Дополнительная информация, влияющая на течение и исход заболевания

Известные прогностические факторы при раке анального канала, анального края и перианальной кожи, которые рекомендуется регистрировать, приведены в таблице 7.

Таблица 7. Прогностические факторы при раке анального канала, анального края и перианальной кожи

Категория факторов	Прогностические факторы		
	Ассоциированные с опухолью	Ассоциированные с пациентом	Ассоциированные с окружающей средой
Необходимые для оценки	Критерии T, N, M (по классификации TNM 8-я редакция), маркер РЭА	Наличие ВИЧ-инфекции, наличие неспецифического язвенного колита, наличие болезни Крона, установленный диагноз синдрома Линча, установленный диагноз диффузного семейного аденоматоза толстой кишки	Прием лекарственных препаратов, особенно иммуносупрессоров
Дополнительные	Лимфоваскулярная инвазия, периневральное распространение		
Новые и перспективные	Почкование опухоли (tumor budding)		

Критерии оценки качества медицинской помощи

№	Критерии качества	Выполнено
1	Выполнение патолого-анатомического исследования биопсийного материала для морфологической верификации диагноза до начала лечения, за исключением случаев экстренной хирургии	да/нет
2	Наличие назначения теста опухоли на определение микросателлитных повторов ДНК в биопсийном (операционном) материале методом ПЦР у пациентов с метастатическим раком прямой кишки при II стадии болезни	да/нет
3	Выполнено молекулярно-генетическое исследование мутаций в гене <i>KRAS</i> , <i>NRAS</i> , <i>BRAF</i> в биопсийном (операционном) материале (при метастатической болезни)	да/нет
4	В случае, если пациенту показано проведение химиотерапии и/или таргетной терапии, то она назначена в соответствии с рекомендациями	да/нет
5	В случае, если пациенту показано проведение химиотерапии и/или таргетной терапии и при поражении метастазами только печени перед началом 1 курса химиотерапии выполнена консультация абдоминального хирурга-онколога, имеющего опыт выполнения резекций печени	да/нет
6	В случае, если пациенту было показано проведение химиотерапии и/или таргетной терапии, - дозы, режим назначения лекарственных препаратов и количество курсов назначались в соответствии с рекомендациями, при отсутствии осложнений лечения	да/нет
7	Наличие назначений обследования перед хирургическим лечением в соответствии с рекомендациями	да/нет
8	Выполнение хирургического лечения в объеме, соответствующем указанным в рекомендациях	да/нет
9	Выполнено патолого-анатомическое исследование операционного материала (при хирургическом лечении)	да/нет
10	Пациентам раком прямой кишки со стадией cT3-4N0-2M0 или cT2N1-2M0 и локализацией опухоли до 5 см от переходной анальной складки включительно выполнена предоперационная лучевая или химиолучевая терапия в соответствии с рекомендациями	да/нет
11	Выполнена тотальная колоноскопия или ирригоскопия или компьютерно-томографическая колоноскопия при невозможности выполнения тотальной колоноскопии до операции или в течение 3 месяцев после операции	да/нет
12	Выполнена ректороманоскопия (при установлении диагноза)	да/нет
13	Выполнена биопсия опухоли толстой и/или прямой кишки при проведении колоноскопии и/или ректороманоскопии с последующим патолого-анатомическим исследованием биопсийного (операционного) материала (при установлении диагноза)	да/нет
14	Выполнено ультразвуковое исследование органов брюшной полости (комплексное) и забрюшинного пространства и/или компьютерная томография органов брюшной полости и/или магнитно-резонансная томография органов брюшной полости (при установлении диагноза)	да/нет
15	Выполнена магнитно-резонансная томография органов малого таза (при установлении диагноза)	да/нет
16	Выполнена рентгенография органов грудной клетки и/или компьютерная томография органов грудной клетки (при установлении диагноза)	да/нет
17	Выполнено исследование уровня раково-эмбрионального антигена в крови (при установлении диагноза)	да/нет
18	Выполнена дозиметрическая верификация рассчитанного плана (при лучевой терапии)	да/нет

Список литературы

1. Johns L. E., Houlston R. S. A systematic review and meta-analysis of familial colorectal cancer risk // *Am J Gastroenterol.* – 2001. – Т. 96, № 10. – С. 2992-3003.
2. Tenesa A., Dunlop M. G. New insights into the aetiology of colorectal cancer from genome-wide association studies // *Nat Rev Genet.* – 2009. – Т. 10, № 6. – С. 353-8.
3. Huxley R. R., Ansary-Moghaddam A., Clifton P., Czernichow S., Parr C. L., Woodward M. The impact of dietary and lifestyle risk factors on risk of colorectal cancer: a quantitative overview of the epidemiological evidence // *Int J Cancer.* – 2009. – Т. 125, № 1. – С. 171-80.
4. Rasool S., Kadla S. A., Rasool V., Ganai B. A. A comparative overview of general risk factors associated with the incidence of colorectal cancer // *Tumour Biol.* – 2013. – Т. 34, № 5. – С. 2469-76.
5. Raskov H., Pommergaard H. C., Burcharth J., Rosenberg J. Colorectal carcinogenesis--update and perspectives // *World J Gastroenterol.* – 2014. – Т. 20, № 48. – С. 18151-64.
6. Каприн А., Старинский В., Петрова Г. Злокачественные новообразования в России (заболеваемость и смертность) // М.: ФГБУ «МНИОИ им. ПА Герцена» Минздрава России. – 2017. – Т. 250.
7. Group M. S. Extramural depth of tumor invasion at thin-section MR in patients with rectal cancer: results of the MERCURY study // *Radiology.* – 2007. – Т. 243, № 1. – С. 132-9.
8. Glynne-Jones R., Wyrwicz L., Tiret E., Brown G., Rödel C., Cervantes A., Arnold D. Rectal cancer: ESMO Clinical Practice Guidelines for diagnosis, treatment and follow-up // *Annals of Oncology.* – 2018.
9. Holland-Frei Cancer Medicine Cloth. / Bast Jr R. C., Croce C. M., Hait W. N., Hong W. K., Kufe D. W., Piccart-Gebart M., Pollock R. E., Weichselbaum R. R., Wang H., Holland J. F.: John Wiley & Sons, 2017.
10. The ASCRS textbook of colon and rectal surgery. / Steele S. R., Hull T. L., Read T. E., Saclarides T. J., Senagore A. J., Whitlow C. B.: Springer, 2016.
11. Malik S. S., Lythgoe M. P., McPhail M., Monahan K. J. Metachronous colorectal cancer following segmental or extended colectomy in Lynch syndrome: a systematic review and meta-analysis // *Familial cancer.* – 2018. – Т. 17, № 4. – С. 557-564.
12. van Erp S. J., Leicher L. W., Hennink S. D., Ghorbanoghli Z., Breg S. A., Morreau H., Nielsen M., Hardwick J. C., Roukema J. A., Langers A. M. Identification of familial colorectal cancer and hereditary colorectal cancer syndromes through the Dutch population-screening program: results of a pilot study // *Scandinavian journal of gastroenterology.* – 2016. – Т. 51, № 10. – С. 1227-1232.
13. Syngal S., Fox E. A., Eng C., Kolodner R. D., Garber J. E. Sensitivity and specificity of clinical criteria for hereditary non-polyposis colorectal cancer associated mutations in MSH2 and MLH1 // *J Med Genet.* – 2000. – Т. 37, № 9. – С. 641-5.
14. Цуканов А. С., Шельгин Ю. А., Ачкасов С. И., Фролов С. А., Кашников В. Н., Кузьминов А. М., Пикунов Д. Ю., Шубин В. П. Принципы диагностики и персонализированного лечения наследственных форм колоректального рака // *Вестник Российской академии медицинских наук.* – 2019. – Т. 74, № 2. – С. 118-124.
15. Liu Z., Zhang Y., Niu Y., Li K., Liu X., Chen H., Gao C. A systematic review and meta-analysis of diagnostic and prognostic serum biomarkers of colorectal cancer // *PLoS One.* – 2014. – Т. 9, № 8. – С. e103910.
16. Tanaka A., Sadahiro S., Suzuki T., Okada K., Saito G. Comparisons of Rigid Proctoscopy, Flexible Colonoscopy, and Digital Rectal Examination for Determining the Localization of Rectal Cancers // *Dis Colon Rectum.* – 2018. – Т. 61, № 2. – С. 202-206.
17. Chong A., Shah J. N., Levine M. S., Rubesin S. E., Laufer I., Ginsberg G. G., Long W. B., Kochman M. L. Diagnostic yield of barium enema examination after incomplete colonoscopy // *Radiology.* – 2002. – Т. 223, № 3. – С. 620-4.

18. Pickhardt P. J., Hassan C., Halligan S., Marmo R. Colorectal cancer: CT colonography and colonoscopy for detection--systematic review and meta-analysis // *Radiology*. – 2011. – T. 259, № 2. – C. 393-405.
19. Kim J. H., Kim W. H., Kim T. I., Kim N. K., Lee K. Y., Kim M. J., Kim K. W. Incomplete colonoscopy in patients with occlusive colorectal cancer: usefulness of CT colonography according to tumor location // *Yonsei Med J*. – 2007. – T. 48, № 6. – C. 934-41.
20. Neri E., Giusti P., Battolla L., Vagli P., Boraschi P., Lencioni R., Caramella D., Bartolozzi C. Colorectal cancer: role of CT colonography in preoperative evaluation after incomplete colonoscopy // *Radiology*. – 2002. – T. 223, № 3. – C. 615-9.
21. Langevin J. M., Nivatvongs S. The true incidence of synchronous cancer of the large bowel. A prospective study // *Am J Surg*. – 1984. – T. 147, № 3. – C. 330-3.
22. Mulder S. A., Kranse R., Damhuis R. A., de Wilt J. H., Ouwendijk R. J., Kuipers E. J., van Leerdam M. E. Prevalence and prognosis of synchronous colorectal cancer: a Dutch population-based study // *Cancer Epidemiol*. – 2011. – T. 35, № 5. – C. 442-7.
23. Martling A., Holm T., Bremner S., Lindholm J., Cedermark B., Blomqvist L. Prognostic value of preoperative magnetic resonance imaging of the pelvis in rectal cancer // *Br J Surg*. – 2003. – T. 90, № 11. – C. 1422-8.
24. Algebally A. M., Mohey N., Szmigielski W., Yousef R. R., Kohla S. The value of high-resolution MRI technique in patients with rectal carcinoma: pre-operative assessment of mesorectal fascia involvement, circumferential resection margin and local staging // *Pol J Radiol*. – 2015. – T. 80. – C. 115-21.
25. Norenberg D., Sommer W. H., Thasler W., D'Haese J., Rentsch M., Kolben T., Schreyer A., Rist C., Reiser M., Armbruster M. Structured Reporting of Rectal Magnetic Resonance Imaging in Suspected Primary Rectal Cancer: Potential Benefits for Surgical Planning and Interdisciplinary Communication // *Invest Radiol*. – 2017. – T. 52, № 4. – C. 232-239.
26. Battersby N. J., How P., Moran B., Stelzner S., West N. P., Branagan G., Strassburg J., Quirke P., Tekkis P., Pedersen B. G., Gudgeon M., Heald B., Brown G., Group M. I. S. Prospective Validation of a Low Rectal Cancer Magnetic Resonance Imaging Staging System and Development of a Local Recurrence Risk Stratification Model: The MERCURY II Study // *Ann Surg*. – 2016. – T. 263, № 4. – C. 751-60.
27. Sahni V. A., Silveira P. C., Sainani N. I., Khorasani R. Impact of a Structured Report Template on the Quality of MRI Reports for Rectal Cancer Staging // *AJR Am J Roentgenol*. – 2015. – T. 205, № 3. – C. 584-8.
28. Vliegen R. F., Beets G. L., von Meyenfildt M. F., Kessels A. G., Lemaire E. E., van Engelshoven J. M., Beets-Tan R. G. Rectal cancer: MR imaging in local staging--is gadolinium-based contrast material helpful? // *Radiology*. – 2005. – T. 234, № 1. – C. 179-88.
29. Floriani I., Torri V., Rulli E., Garavaglia D., Compagnoni A., Salvolini L., Giovagnoni A. Performance of imaging modalities in diagnosis of liver metastases from colorectal cancer: a systematic review and meta-analysis // *J Magn Reson Imaging*. – 2010. – T. 31, № 1. – C. 19-31.
30. Schmoll H. J., Van Cutsem E., Stein A., Valentini V., Glimelius B., Haustermans K., Nordlinger B., van de Velde C. J., Balmana J., Regula J., Nagtegaal I. D., Beets-Tan R. G., Arnold D., Ciardiello F., Hoff P., Kerr D., Kohne C. H., Labianca R., Price T., Scheithauer W., Sobrero A., Tabernero J., Aderka D., Barroso S., Bodoky G., Douillard J. Y., El Ghazaly H., Gallardo J., Garin A., Glynne-Jones R., Jordan K., Meshcheryakov A., Papamichail D., Pfeiffer P., Souglakos I., Turhal S., Cervantes A. ESMO Consensus Guidelines for management of patients with colon and rectal cancer. a personalized approach to clinical decision making // *Ann Oncol*. – 2012. – T. 23, № 10. – C. 2479-516.
31. Niekel M. C., Bipat S., Stoker J. Diagnostic imaging of colorectal liver metastases with CT, MR imaging, FDG PET, and/or FDG PET/CT: a meta-analysis of prospective studies including patients who have not previously undergone treatment // *Radiology*. – 2010. – T. 257, № 3. – C. 674-84.
32. Choi S. H., Kim S. Y., Park S. H., Kim K. W., Lee J. Y., Lee S. S., Lee M. G. Diagnostic performance of CT, gadoxetate disodium-enhanced MRI, and PET/CT for the diagnosis of colorectal liver metastasis: Systematic review and meta-analysis // *J Magn Reson Imaging*. – 2018. – T. 47, № 5. – C. 1237-1250.

33. Ko Y., Kim J., Park J. K.-H., Kim H., Cho J. Y., Kang S.-B., Ahn S., Lee K. J., Lee K. H. Limited detection of small (≤ 10 mm) colorectal liver metastasis at preoperative CT in patients undergoing liver resection // *PloS one.* – 2017. – T. 12, N° 12. – C. e0189797.
34. Lazzaron A., Vieira M., Damin D. Should preoperative chest computed tomography be performed in all patients with colorectal cancer? // *Colorectal Disease.* – 2015. – T. 17, N° 10. – C. O184-O190.
35. Herrmann J., Lerman A., Sandhu N. P., Villarraga H. R., Mulvagh S. L., Kohli M. Evaluation and management of patients with heart disease and cancer: cardio-oncology // *Mayo Clin Proc.* – 2014. – T. 89, N° 9. – C. 1287-306.
36. Starck M., Bohe M., Simanaitis M., Valentin L. Rectal endosonography can distinguish benign rectal lesions from invasive early rectal cancers // *Colorectal Dis.* – 2003. – T. 5, N° 3. – C. 246-50.
37. Santoro G. A., Gizzi G., Pellegrini L., Battistella G., Di Falco G. The value of high-resolution three-dimensional endorectal ultrasonography in the management of submucosal invasive rectal tumors // *Dis Colon Rectum.* – 2009. – T. 52, N° 11. – C. 1837-43.
38. Zorcolo L., Fantola G., Cabras F., Marongiu L., D'Alia G., Casula G. Preoperative staging of patients with rectal tumors suitable for transanal endoscopic microsurgery (TEM): comparison of endorectal ultrasound and histopathologic findings // *Surg Endosc.* – 2009. – T. 23, N° 6. – C. 1384-9.
39. Roth E. S., Fetzer D. T., Barron B. J., Joseph U. A., Gayed I. W., Wan D. Q. Does colon cancer ever metastasize to bone first? a temporal analysis of colorectal cancer progression // *BMC cancer.* – 2009. – T. 9, N° 1. – C. 274.
40. Augestad K. M., Bakaki P. M., Rose J., Crawshaw B. P., Lindsetmo R. O., Dorum L. M., Koroukian S. M., Delaney C. P. Metastatic spread pattern after curative colorectal cancer surgery. A retrospective, longitudinal analysis // *Cancer Epidemiol.* – 2015. – T. 39, N° 5. – C. 734-44.
41. Daza J. F., Solis N. M., Parpia S., Gallinger S., Moulton C. A., Belley-Cote E. P., Levine M. N., Serrano P. E. A meta-analysis exploring the role of PET and PET-CT in the management of potentially resectable colorectal cancer liver metastases // *Eur J Surg Oncol.* – 2019. – T. 45, N° 8. – C. 1341-1348.
42. Muntean V., Oniu T., Lungoci C., Fabian O., Munteanu D., Molnar G., Bintintan V. Staging laparoscopy in digestive cancers // *J Gastrointestin Liver Dis.* – 2009. – T. 18, N° 4. – C. 461-7.
43. De Marco M. F., Janssen-Heijnen M. L., van der Heijden L. H., Coebergh J. W. Comorbidity and colorectal cancer according to subsite and stage: a population-based study // *Eur J Cancer.* – 2000. – T. 36, N° 1. – C. 95-9.
44. Khattak M. A., Martin H., Davidson A., Phillips M. Role of first-line anti-epidermal growth factor receptor therapy compared with anti-vascular endothelial growth factor therapy in advanced colorectal cancer: a meta-analysis of randomized clinical trials // *Clin Colorectal Cancer.* – 2015. – T. 14, N° 2. – C. 81-90.
45. Pietrantonio F., Petrelli F., Coinu A., Di Bartolomeo M., Borgonovo K., Maggi C., Cabiddu M., Iacovelli R., Bossi I., Lonati V., Ghilardi M., de Braud F., Barni S. Predictive role of BRAF mutations in patients with advanced colorectal cancer receiving cetuximab and panitumumab: a meta-analysis // *Eur J Cancer.* – 2015. – T. 51, N° 5. – C. 587-94.
46. Prasad V., Kaestner V., Mailankody S. Cancer drugs approved based on biomarkers and not tumor type—FDA approval of pembrolizumab for mismatch repair-deficient solid cancers // *JAMA oncology.* – 2018. – T. 4, N° 2. – C. 157-158.
47. Therkildsen C., Bergmann T. K., Henrichsen-Schnack T., Ladelund S., Nilbert M. The predictive value of KRAS, NRAS, BRAF, PIK3CA and PTEN for anti-EGFR treatment in metastatic colorectal cancer: A systematic review and meta-analysis // *Acta Oncol.* – 2014. – T. 53, N° 7. – C. 852-64.
48. Jasperson K. W., Tuohy T. M., Neklason D. W., Burt R. W. Hereditary and familial colon cancer // *Gastroenterology.* – 2010. – T. 138, N° 6. – C. 2044-58.
49. Medina Pabon M. A., Babiker H. M. A Review Of Hereditary Colorectal Cancers // *StatPearls.* – Treasure Island (FL), 2019.

50. Wada H., Shiozawa M., Katayama K., Okamoto N., Miyagi Y., Rino Y., Masuda M., Akaike M. Systematic review and meta-analysis of histopathological predictive factors for lymph node metastasis in T1 colorectal cancer // *J Gastroenterol.* – 2015. – T. 50, № 7. – C. 727-34.
51. Beaton C., Twine C. P., Williams G. L., Radcliffe A. G. Systematic review and meta-analysis of histopathological factors influencing the risk of lymph node metastasis in early colorectal cancer // *Colorectal Dis.* – 2013. – T. 15, № 7. – C. 788-97.
52. Siddiqui M. R. S., Simillis C., Bhoday J., Battersby N. J., Mok J., Rasheed S., Tekkis P., Abulafi A. M., Brown G. A meta-analysis assessing the survival implications of subclassifying T3 rectal tumours // *Eur J Cancer.* – 2018. – T. 104. – C. 47-61.
53. Guerra G. R., Kong C. H., Warriar S. K., Lynch A. C., Heriot A. G., Ngan S. Y. Primary squamous cell carcinoma of the rectum: An update and implications for treatment // *World J Gastrointest Surg.* – 2016. – T. 8, № 3. – C. 252-65.
54. Vyas N., Ahmad S., Bhuiyan K., Catalano C., Alkhawam H., Sogomonian R., Nguyen J., Walfish A., Aron J. Primary squamous cell carcinoma of the rectum: a case report and literature review // *J Community Hosp Intern Med Perspect.* – 2016. – T. 6, № 3. – C. 31708.
55. Sturgeon J. D., Crane C. H., Krishnan S., Minsky B. D., Skibber J. M., Rodriguez-Bigas M. A., Chang G. J., You Y. N., Eng C., Das P. Definitive Chemoradiation for Squamous Cell Carcinoma of the Rectum // *Am J Clin Oncol.* – 2017. – T. 40, № 2. – C. 163-166.
56. Babaei M., Jansen L., Balavarca Y., Sjovald A., Bos A., van de Velde T., Moreau M., Liberale G., Goncalves A. F., Bento M. J., Ulrich C. M., Schrotz-King P., Lemmens V., Glimelius B., Brenner H. Neoadjuvant Therapy in Rectal Cancer Patients With Clinical Stage II to III Across European Countries: Variations and Outcomes // *Clin Colorectal Cancer.* – 2018. – T. 17, № 1. – C. e129-e142.
57. Abraha I., Aristei C., Palumbo I., Lupattelli M., Trastulli S., Cirocchi R., De Florio R., Valentini V. Preoperative radiotherapy and curative surgery for the management of localised rectal carcinoma // *Cochrane Database Syst Rev.* – 2018. – T. 10. – C. CD002102.
58. Sager O., Dincoglan F., Demiral S., Uysal B., Gamsiz H., Dirican B., Beyzadeoglu M. A Concise Review of Pelvic Radiation Therapy (RT) for Rectal Cancer with Synchronous Liver Metastases // *Int J Surg Oncol.* – 2019. – T. 2019. – C. 5239042.
59. Kim M. J., Kim S. J., Park S. C., Kim D. Y., Park J. W., Ryoo S. B., Jeong S. Y., Park K. J., Oh H. K., Kim D. W., Kang S. B., Joo J. N., Oh J. H., Group S. E. C. Adjuvant radiotherapy for the treatment of stage IV rectal cancer after curative resection: A propensity score-matched analysis and meta-analysis // *Medicine (Baltimore).* – 2016. – T. 95, № 47. – C. e4925.
60. Liu Q., Shan Z., Luo D., Cai S., Li Q., Li X. Palliative beam radiotherapy offered real-world survival benefit to metastatic rectal cancer: A large US population-based and propensity score-matched study // *J Cancer.* – 2019. – T. 10, № 5. – C. 1216-1225.
61. De Caluwe L., Van Nieuwenhove Y., Ceelen W. P. Preoperative chemoradiation versus radiation alone for stage II and III resectable rectal cancer // *Cochrane Database Syst Rev.* – 2013.10.1002/14651858.CD006041.pub3 № 2. – C. CD006041.
62. De Caluwé L., Van Nieuwenhove Y., Ceelen W. P. Preoperative chemoradiation versus radiation alone for stage II and III resectable rectal cancer // *Cochrane database of systematic reviews.* – 2013. № 2.
63. Latkauskas T., Pauzas H., Gineikiene I., Janciauskiene R., Juozaityte E., Saladzinskas Z., Tamelis A., Pavalkis D. Initial results of a randomized controlled trial comparing clinical and pathological downstaging of rectal cancer after preoperative short-course radiotherapy or long-term chemoradiotherapy, both with delayed surgery // *Colorectal Dis.* – 2012. – T. 14, № 3. – C. 294-8.
64. Hofheinz R. D., Wenz F., Post S., Matzdorff A., Laechelt S., Hartmann J. T., Muller L., Link H., Moehler M., Kettner E., Fritz E., Hieber U., Lindemann H. W., Grunewald M., Kremers S., Constantin C., Hipp M., Hartung G., Gencer D., Kienle P., Burkholder I., Hochhaus A. Chemoradiotherapy with capecitabine versus fluorouracil for locally advanced rectal cancer: a randomised, multicentre, non-inferiority, phase 3 trial // *Lancet Oncol.* – 2012. – T. 13, № 6. – C. 579-88.
65. O'Connell M. J., Martenson J. A., Wieand H. S., Krook J. E., Macdonald J. S., Haller D. G., Mayer R. J., Gunderson L. L., Rich T. A. Improving adjuvant therapy for rectal cancer by combining

protracted-infusion fluorouracil with radiation therapy after curative surgery // *N Engl J Med.* – 1994. – T. 331, № 8. – C. 502-7.

66. McCarthy K., Pearson K., Fulton R., Hewitt J. Pre-operative chemoradiation for non-metastatic locally advanced rectal cancer // *Cochrane Database Syst Rev.* – 2012. – T. 12. – C. CD008368.

67. Ngan S. Y., Burmeister B., Fisher R. J., Solomon M., Goldstein D., Joseph D., Ackland S. P., Schache D., McClure B., McLachlan S. A., McKendrick J., Leong T., Hartoepanu C., Zalberg J., Mackay J. Randomized trial of short-course radiotherapy versus long-course chemoradiation comparing rates of local recurrence in patients with T3 rectal cancer: Trans-Tasman Radiation Oncology Group trial 01.04 // *J Clin Oncol.* – 2012. – T. 30, № 31. – C. 3827-33.

68. Du D., Su Z., Wang D., Liu W., Wei Z. Optimal Interval to Surgery After Neoadjuvant Chemoradiotherapy in Rectal Cancer: A Systematic Review and Meta-analysis // *Clin Colorectal Cancer.* – 2018. – T. 17, № 1. – C. 13-24.

69. Petrelli F., SgROI G., Sarti E., Barni S. Increasing the Interval Between Neoadjuvant Chemoradiotherapy and Surgery in Rectal Cancer: A Meta-analysis of Published Studies // *Ann Surg.* – 2016. – T. 263, № 3. – C. 458-64.

70. Lefevre J. H., Mineur L., Kotti S., Rullier E., Rouanet P., de Chaisemartin C., Meunier B., Mehrdad J., Cotte E., Desrame J., Karoui M., Benoist S., Kirzin S., Berger A., Panis Y., Piessen G., Saudemont A., Prudhomme M., Peschard F., Dubois A., Loriau J., Tuech J. J., Meurette G., Lupinacci R., Goasgen N., Parc Y., Simon T., Tiret E. Effect of Interval (7 or 11 weeks) Between Neoadjuvant Radiochemotherapy and Surgery on Complete Pathologic Response in Rectal Cancer: A Multicenter, Randomized, Controlled Trial (GRECCAR-6) // *J Clin Oncol.* – 2016. – T. 34, № 31. – C. 3773-3780.

71. Marco M. R., Zhou L., Patil S., Marcet J. E., Varma M. G., Oommen S., Cataldo P. A., Hunt S. R., Kumar A., Herzig D. O., Fichera A., Polite B. N., Hyman N. H., Ternent C. A., Stamos M. J., Pigazzi A., Dietz D., Yakunina Y., Pelosof R., Garcia-Aguilar J., Timing of Rectal Cancer Response to Chemoradiation C. Consolidation mFOLFOX6 Chemotherapy After Chemoradiotherapy Improves Survival in Patients With Locally Advanced Rectal Cancer: Final Results of a Multicenter Phase II Trial // *Dis Colon Rectum.* – 2018. – T. 61, № 10. – C. 1146-1155.

72. Kim S. Y., Joo J., Kim T. W., Hong Y. S., Kim J. E., Hwang I. G., Kim B. G., Lee K. W., Kim J. W., Oh H. S., Ahn J. B., Zang D. Y., Kim D. Y., Oh J. H., Baek J. Y. A Randomized Phase 2 Trial of Consolidation Chemotherapy After Preoperative Chemoradiation Therapy Versus Chemoradiation Therapy Alone for Locally Advanced Rectal Cancer: KCSG CO 14-03 // *Int J Radiat Oncol Biol Phys.* – 2018. – T. 101, № 4. – C. 889-899.

73. Liang H. Q., Dong Z. Y., Liu Z. J., Luo J., Zeng Q., Liao P. Y., Wu D. H. Efficacy and safety of consolidation chemotherapy during the resting period in patients with local advanced rectal cancer // *Oncol Lett.* – 2019. – T. 17, № 2. – C. 1655-1663.

74. Pettersson D., Cedermark B., Holm T., Radu C., Pahlman L., Glimelius B., Martling A. Interim analysis of the Stockholm III trial of preoperative radiotherapy regimens for rectal cancer // *Br J Surg.* – 2010. – T. 97, № 4. – C. 580-7.

75. van der Valk M. J. M., Hilling D. E., Bastiaannet E., Meershoek-Klein Kranenbarg E., Beets G. L., Figueiredo N. L., Habr-Gama A., Perez R. O., Renehan A. G., van de Velde C. J. H., Consortium I. Long-term outcomes of clinical complete responders after neoadjuvant treatment for rectal cancer in the International Watch & Wait Database (IWWD): an international multicentre registry study // *Lancet.* – 2018. – T. 391, № 10139. – C. 2537-2545.

76. Dossa F., Chesney T. R., Acuna S. A., Baxter N. N. A watch-and-wait approach for locally advanced rectal cancer after a clinical complete response following neoadjuvant chemoradiation: a systematic review and meta-analysis // *Lancet Gastroenterol Hepatol.* – 2017. – T. 2, № 7. – C. 501-513.

77. Cercek A., Roxburgh C. S. D., Strombom P., Smith J. J., Temple L. K. F., Nash G. M., Guillem J. G., Paty P. B., Yaeger R., Stadler Z. K., Seier K., Gonen M., Segal N. H., Reidy D. L., Varghese A., Shia J., Vakiani E., Wu A. J., Crane C. H., Gollub M. J., Garcia-Aguilar J., Saltz L. B., Weiser M. R. Adoption of Total Neoadjuvant Therapy for Locally Advanced Rectal Cancer // *JAMA Oncol.* – 2018. – T. 4, № 6. – C. e180071.

78. Zhang J., Hu H., Cai Y., Chen D., Xiao J., Ling J., Deng Y. Total neoadjuvant treatment versus chemoradiotherapy in locally advanced rectal cancer: A propensity score analysis from two

prospective phase II clinical trials // Book Total neoadjuvant treatment versus chemoradiotherapy in locally advanced rectal cancer: A propensity score analysis from two prospective phase II clinical trials / Editor American Society of Clinical Oncology, 2018.

79. Mathis K. L., Nelson H., Pemberton J. H., Haddock M. G., Gunderson L. L. Unresectable colorectal cancer can be cured with multimodality therapy // *Annals of surgery*. – 2008. – Т. 248, № 4. – С. 592-598.

80. Minsky B. D., Cohen A. M., Kemeny N., Enker W. E., Kelsen D. P., Saltz L., Frankel J. The efficacy of preoperative 5-fluorouracil, high-dose leucovorin, and sequential radiation therapy for unresectable rectal cancer // *Cancer*. – 1993. – Т. 71, № 11. – С. 3486-92.

81. Minsky B. D., Cohen A. M., Enker W. E., Saltz L., Guillem J. G., Paty P. B., Kelsen D. P., Kemeny N., Ilson D., Bass J., Conti J. Preoperative 5-FU, low-dose leucovorin, and radiation therapy for locally advanced and unresectable rectal cancer // *Int J Radiat Oncol Biol Phys*. – 1997. – Т. 37, № 2. – С. 289-95.

82. van der Pas M. H., Haglind E., Cuesta M. A., Furst A., Lacy A. M., Hop W. C., Bonjer H. J., Group C. O. C. L. o. O. R. I. S. Laparoscopic versus open surgery for rectal cancer (COLOR II): short-term outcomes of a randomised, phase 3 trial // *Lancet Oncol*. – 2013. – Т. 14, № 3. – С. 210-8.

83. Jeong S. Y., Park J. W., Nam B. H., Kim S., Kang S. B., Lim S. B., Choi H. S., Kim D. W., Chang H. J., Kim D. Y., Jung K. H., Kim T. Y., Kang G. H., Chie E. K., Kim S. Y., Sohn D. K., Kim D. H., Kim J. S., Lee H. S., Kim J. H., Oh J. H. Open versus laparoscopic surgery for mid-rectal or low-rectal cancer after neoadjuvant chemoradiotherapy (COREAN trial): survival outcomes of an open-label, non-inferiority, randomised controlled trial // *Lancet Oncol*. – 2014. – Т. 15, № 7. – С. 767-74.

84. Green B. L., Marshall H. C., Collinson F., Quirke P., Guillou P., Jayne D. G., Brown J. M. Long-term follow-up of the Medical Research Council CLASICC trial of conventional versus laparoscopically assisted resection in colorectal cancer // *Br J Surg*. – 2013. – Т. 100, № 1. – С. 75-82.

85. Schwenk W., Haase O., Neudecker J., Muller J. M. Short term benefits for laparoscopic colorectal resection // *Cochrane Database Syst Rev*. – 2005.10.1002/14651858.CD003145.pub2 № 3. – С. CD003145.

86. Breukink S., Pierie J., Wiggers T. Laparoscopic versus open total mesorectal excision for rectal cancer // *Cochrane Database Syst Rev*. – 2006.10.1002/14651858.CD005200.pub2 № 4. – С. CD005200.

87. Ribas Y., Hotouras A., Wexner S. D., D'Hoore A. Shared decision-making and informed consent process in rectal cancer treatment: weighing up oncological and functional outcomes // *Colorectal Dis*. – 2016. – Т. 18, № 1. – С. 9-12.

88. Chude G. G., Rayate N. V., Patris V., Koshariya M., Jagad R., Kawamoto J., Lygidakis N. J. Defunctioning loop ileostomy with low anterior resection for distal rectal cancer: should we make an ileostomy as a routine procedure? A prospective randomized study // *Hepatogastroenterology*. – 2008. – Т. 55, № 86-87. – С. 1562-7.

89. Гордеев С., Иванов В., Расулов А., Барсуков Ю., Ткачев С., Сураева Ю., Черных М., Кузьмичев Д., Козак Е., Малихов А. ХИМИОЛУЧЕВАЯ ТЕРАПИЯ ОСЛОЖНЕННОГО МЕСТНОРАСПРОСТРАНЕННОГО И РЕЦИДИВНОГО РАКА ПРЯМОМ КИШКИ // *Медицинская радиология и радиационная безопасность*. – 2016. – Т. 61, № 6. – С. 57-63.

90. Nascimbeni R., Nivatvongs S., Larson D. R., Burgart L. J. Long-term survival after local excision for T1 carcinoma of the rectum // *Dis Colon Rectum*. – 2004. – Т. 47, № 11. – С. 1773-9.

91. Sgourakis G., Lanitis S., Gockel I., Kontovounisios C., Karaliotas C., Tsiftsi K., Tsiamis A., Karaliotas C. C. Transanal endoscopic microsurgery for T1 and T2 rectal cancers: a meta-analysis and meta-regression analysis of outcomes // *Am Surg*. – 2011. – Т. 77, № 6. – С. 761-72.

92. Doornebosch P. G., Tollenaar R. A., De Graaf E. J. Is the increasing role of Transanal Endoscopic Microsurgery in curation for T1 rectal cancer justified? A systematic review // *Acta Oncol*. – 2009. – Т. 48, № 3. – С. 343-53.

93. Taylor F. G., Quirke P., Heald R. J., Moran B., Blomqvist L., Swift I., Sebag-Montefiore D. J., Tekkis P., Brown G., group M. s. Preoperative high-resolution magnetic resonance imaging can identify good prognosis stage I, II, and III rectal cancer best managed by surgery alone: a prospective, multicenter, European study // *Ann Surg*. – 2011. – Т. 253, № 4. – С. 711-9.

94. Cho S. H., Choi G. S., Kim G. C., Seo A. N., Kim H. J., Kim W. H., Shin K. M., Lee S. M., Ryeom H., Kim S. H. Long-term outcomes of surgery alone versus surgery following preoperative chemoradiotherapy for early T3 rectal cancer: A propensity score analysis // *Medicine (Baltimore)*. – 2017. – T. 96, № 12. – C. e6362.
95. Richardson B., Preskitt J., Lichliter W., Peschka S., Carmack S., de Prisco G., Fleshman J. The effect of multidisciplinary teams for rectal cancer on delivery of care and patient outcome: has the use of multidisciplinary teams for rectal cancer affected the utilization of available resources, proportion of patients meeting the standard of care, and does this translate into changes in patient outcome? // *Am J Surg*. – 2016. – T. 211, № 1. – C. 46-52.
96. Allard M. A., Adam R., Giuliani F., Lapointe R., Hubert C., Ijzermans J. N. M., Mirza D. F., Elias D., Laurent C., Gruenberger T., Poston G., Letoublon C., Isoniemi H., Lucidi V., Popescu I., Figueras J. Long-term outcomes of patients with 10 or more colorectal liver metastases // *Br J Cancer*. – 2017. – T. 117, № 5. – C. 604-611.
97. Adam R., Wicherts D. A., de Haas R. J., Ciaccio O., Lévi F., Paule B., Ducreux M., Azoulay D., Bismuth H., Castaing D. Patients with initially unresectable colorectal liver metastases: is there a possibility of cure? // *J Clin Oncol*. – 2009. – T. 27, № 11. – C. 1829-1835.
98. Wang J., Luo L., Wang D., Guo B., Li J., Yang Z., Tang D. Combination adjuvant chemotherapy with targeted drugs for treatment of colorectal cancer: A network meta-analysis // *J Cell Biochem*. – 2018. – T. 119, № 2. – C. 1521-1537.
99. Brandi G., De Lorenzo S., Nannini M., Curti S., Ottone M., Dall'Olio F. G., Barbera M. A., Pantaleo M. A., Biasco G. Adjuvant chemotherapy for resected colorectal cancer metastases: Literature review and meta-analysis // *World J Gastroenterol*. – 2016. – T. 22, № 2. – C. 519-33.
100. Modest D. P., Martens U. M., Riera-Knorrenschild J., Greeve J., Florschütz A., Wessendorf S., Ettrich T., Kanzler S., Norenberg D., Ricke J., Seidensticker M., Held S., Buechner-Steudel P., Atzpodien J., Heinemann V., Seufferlein T., Tannapfel A., Reinacher-Schick A. C., Geissler M. FOLFOXIRI Plus Panitumumab As First-Line Treatment of RAS Wild-Type Metastatic Colorectal Cancer: The Randomized, Open-Label, Phase II VOLFI Study (AIO KRK0109) // *J Clin Oncol*. – 2019.10.1200/JCO.19.01340. – C. JCO1901340.
101. Федянин М., Трякин А., Тюляндин С. Потенциальные предикторы эффективности анти-EGFR-терапии при метастатическом раке толстой кишки // *Онкологическая колопроктология*. – 2013. № 2.
102. Cetinkaya E., Dogrul A. B., Tirnaksiz M. B. Role of self expandable stents in management of colorectal cancers // *World J Gastrointest Oncol*. – 2016. – T. 8, № 1. – C. 113-20.
103. Nielsen M. B., Laurberg S., Holm T. Current management of locally recurrent rectal cancer // *Colorectal Dis*. – 2011. – T. 13, № 7. – C. 732-42.
104. Rahbari N. N., Ulrich A. B., Bruckner T., Munter M., Nickles A., Contin P., Loffler T., Reissfelder C., Koch M., Buchler M. W., Weitz J. Surgery for locally recurrent rectal cancer in the era of total mesorectal excision: is there still a chance for cure? // *Ann Surg*. – 2011. – T. 253, № 3. – C. 522-33.
105. Lee J. H., Kim D. Y., Kim S. Y., Park J. W., Choi H. S., Oh J. H., Chang H. J., Kim T. H., Park S. W. Clinical outcomes of chemoradiotherapy for locally recurrent rectal cancer // *Radiat Oncol*. – 2011. – T. 6. – C. 51.
106. Tanis P. J., Doeksen A., van Lanschot J. J. Intentionally curative treatment of locally recurrent rectal cancer: a systematic review // *Can J Surg*. – 2013. – T. 56, № 2. – C. 135-44.
107. Bird T. G., Ngan S. Y., Chu J., Kroon R., Lynch A. C., Heriot A. G. Outcomes and prognostic factors of multimodality treatment for locally recurrent rectal cancer with curative intent // *Int J Colorectal Dis*. – 2018. – T. 33, № 4. – C. 393-401.
108. Watanabe J., Shoji H., Hamaguchi T., Miyamoto T., Hirano H., Iwasa S., Honma Y., Takashima A., Kato K., Ito Y., Itami J., Kanemitsu Y., Boku N. Chemoradiotherapy for Local Recurrence of Rectal Cancer: A Single Center Study of 18 Patients // *In Vivo*. – 2019. – T. 33, № 4. – C. 1363-1368.
109. Yu S. K., Bhangu A., Tait D. M., Tekkis P., Wotherspoon A., Brown G. Chemoradiotherapy response in recurrent rectal cancer // *Cancer Med*. – 2014. – T. 3, № 1. – C. 111-7.
110. Guren M. G., Undseth C., Rekestad B. L., Braendengen M., Dueland S., Spindler K. L., Glynne-Jones R., Tveit K. M. Reirradiation of locally recurrent rectal cancer: a systematic review //

111. Petrelli F., Coinu A., Lonati V., Barni S. A systematic review and meta-analysis of adjuvant chemotherapy after neoadjuvant treatment and surgery for rectal cancer // *Int J Colorectal Dis.* – 2015. – T. 30, № 4. – C. 447-57.
112. Andre T., Colin P., Louvet C., Gamelin E., Bouche O., Achille E., Colbert N., Boaziz C., Piedbois P., Tubiana-Mathieu N., Boutan-Laroze A., Flesch M., Billiau V., Buyse M., Gramont A., Groupe d'Etude et de Recherche Clinique en Oncologie R. Randomized adjuvant study comparing two schemes of 5-fluorouracil and leucovorin in stage B2 and C colon adenocarcinoma: study design and preliminary safety results. Groupe d'Etude et de Recherche Clinique en Oncologie Radiotherapies // *Semin Oncol.* – 2001. – T. 28, № 1 Suppl 1. – C. 35-40.
113. Breugom A. J., van Gijn W., Muller E. W., Berglund A., van den Broek C. B., Fokstuen T., Gelderblom H., Kapiteijn E., Leer J. W., Marijnen C. A., Martijn H., Meershoek-Klein Kranenbarg E., Nagtegaal I. D., Pahlman L., Punt C. J., Putter H., Roodvoets A. G., Rutten H. J., Steup W. H., Glimelius B., van de Velde C. J., Cooperative Investigators of Dutch Colorectal Cancer G., Nordic Gastrointestinal Tumour Adjuvant Therapy G. Adjuvant chemotherapy for rectal cancer patients treated with preoperative (chemo)radiotherapy and total mesorectal excision: a Dutch Colorectal Cancer Group (DCCG) randomized phase III trial // *Ann Oncol.* – 2015. – T. 26, № 4. – C. 696-701.
114. Guo Y., Xiong B. H., Zhang T., Cheng Y., Ma L. XELOX vs. FOLFOX in metastatic colorectal cancer: An updated meta-analysis // *Cancer Invest.* – 2016. – T. 34, № 2. – C. 94-104.
115. Kato T., Nagata N., Fujii M., Takemoto H., Kondo K., Okuyama Y., Tominaga H., Sakamoto J., Mishima H. Multi-center phase II study of FLOX for advanced colorectal cancer patients in Japan: SWIFT 3 study // *Anticancer Res.* – 2011. – T. 31, № 12. – C. 4657-64.
116. Andre T., Quinaux E., Louvet C., Colin P., Gamelin E., Bouche O., Achille E., Piedbois P., Tubiana-Mathieu N., Boutan-Laroze A., Flesch M., Lledo G., Raoul Y., Debrix I., Buyse M., de Gramont A. Phase III study comparing a semimonthly with a monthly regimen of fluorouracil and leucovorin as adjuvant treatment for stage II and III colon cancer patients: final results of GERCOR C96.1 // *J Clin Oncol.* – 2007. – T. 25, № 24. – C. 3732-8.
117. Mizushima T., Ikeda M., Kato T., Ikeda A., Nishimura J., Hata T., Matsuda C., Satoh T., Mori M., Doki Y. Postoperative XELOX therapy for patients with curatively resected high-risk stage II and stage III rectal cancer without preoperative chemoradiation: a prospective, multicenter, open-label, single-arm phase II study // *BMC Cancer.* – 2019. – T. 19, № 1. – C. 929.
118. Федянин М., Трякин А., Тюляндин С. Адъювантная химиотерапия после химиолучевого лечения рака прямой кишки // *Онкологическая колопроктология.* – 2014. № 2.
119. Seymour M. T., Maughan T. S., Ledermann J. A., Topham C., James R., Gwyther S. J., Smith D. B., Shepherd S., Maraveyas A., Ferry D. R., Meade A. M., Thompson L., Griffiths G. O., Parmar M. K., Stephens R. J., Investigators F. T., National Cancer Research Institute Colorectal Clinical Studies G. Different strategies of sequential and combination chemotherapy for patients with poor prognosis advanced colorectal cancer (MRC FOCUS): a randomised controlled trial // *Lancet.* – 2007. – T. 370, № 9582. – C. 143-152.
120. Cunningham D., Sirohi B., Pluzanska A., Utracka-Hutka B., Zaluski J., Glynn-Jones R., Koralewski P., Bridgewater J., Mainwaring P., Wasan H. Two different first-line 5-fluorouracil regimens with or without oxaliplatin in patients with metastatic colorectal cancer // *Annals of oncology.* – 2008. – T. 20, № 2. – C. 244-250.
121. Ackland S. P., Jones M., Tu D., Simes J., Yuen J., Sargeant A. M., Dhillon H., Goldberg R. M., Abdi E., Shepherd L., Moore M. J. A meta-analysis of two randomised trials of early chemotherapy in asymptomatic metastatic colorectal cancer // *Br J Cancer.* – 2005. – T. 93, № 11. – C. 1236-43.
122. Baraniskin A., Buchberger B., Pox C., Graeven U., Holch J. W., Schmiegel W., Heinemann V. Efficacy of bevacizumab in first-line treatment of metastatic colorectal cancer: A systematic review and meta-analysis // *Eur J Cancer.* – 2019. – T. 106. – C. 37-44.
123. Rosa B., de Jesus J. P., de Mello E. L., Cesar D., Correia M. M. Effectiveness and safety of monoclonal antibodies for metastatic colorectal cancer treatment: systematic review and meta-analysis // *Ecancermedicalscience.* – 2015. – T. 9. – C. 582.
124. Le D. T., Uram J. N., Wang H., Bartlett B. R., Kemberling H., Eyring A. D., Skora A. D., Luber B. S., Azad N. S., Laheru D., Biedrzycki B., Donehower R. C., Zaheer A., Fisher G. A., Crocenzi T. S., Lee J. J., Duffy S. M., Goldberg R. M., de la Chapelle A., Koshiji M., Bhajee F., Huebner T., Hruban R. H.,

Wood L. D., Cuka N., Pardoll D. M., Papadopoulos N., Kinzler K. W., Zhou S., Cornish T. C., Taube J. M., Anders R. A., Eshleman J. R., Vogelstein B., Diaz L. A., Jr. PD-1 Blockade in Tumors with Mismatch-Repair Deficiency // *N Engl J Med.* – 2015. – T. 372, № 26. – C. 2509-20.

125. Overman M. J., McDermott R., Leach J. L., Lonardi S., Lenz H. J., Morse M. A., Desai J., Hill A., Axelson M., Moss R. A., Goldberg M. V., Cao Z. A., Ledezne J. M., Maglinte G. A., Kopetz S., Andre T. Nivolumab in patients with metastatic DNA mismatch repair-deficient or microsatellite instability-high colorectal cancer (CheckMate 142): an open-label, multicentre, phase 2 study // *Lancet Oncol.* – 2017. – T. 18, № 9. – C. 1182-1191.

126. Overman M. J., Lonardi S., Wong K. Y. M., Lenz H. J., Gelsomino F., Aglietta M., Morse M. A., Van Cutsem E., McDermott R., Hill A., Sawyer M. B., Hendlitz A., Neyns B., Svrcek M., Moss R. A., Ledezne J. M., Cao Z. A., Kamble S., Kopetz S., Andre T. Durable Clinical Benefit With Nivolumab Plus Ipilimumab in DNA Mismatch Repair-Deficient/Microsatellite Instability-High Metastatic Colorectal Cancer // *J Clin Oncol.* – 2018. – T. 36, № 8. – C. 773-779.

127. Le D. T., Kim T. W., Van Cutsem E., Geva R., Jager D., Hara H., Burge M., O'Neil B., Kavan P., Yoshino T., Guimbaud R., Taniguchi H., Elez E., Al-Batran S. E., Boland P. M., Crocenzi T., Atreya C. E., Cui Y., Dai T., Marinello P., Diaz L. A., Jr., Andre T. Phase II Open-Label Study of Pembrolizumab in Treatment-Refractory, Microsatellite Instability-High/Mismatch Repair-Deficient Metastatic Colorectal Cancer: KEYNOTE-164 // *J Clin Oncol.* – 2019.10.1200/JCO.19.02107. – C. JCO1902107.

128. Cremolini C., Loupakis F., Antoniotti C., Lupi C., Sensi E., Lonardi S., Mezi S., Tomasello G., Ronzoni M., Zaniboni A. FOLFOXIRI plus bevacizumab versus FOLFIRI plus bevacizumab as first-line treatment of patients with metastatic colorectal cancer: updated overall survival and molecular subgroup analyses of the open-label, phase 3 TRIBE study // *The Lancet Oncology.* – 2015. – T. 16, № 13. – C. 1306-1315.

129. Pratyaksha W., Valentina P., Ben V., Peter K., Evaristo M., Mark J. G., Curca R.-O. D., Meinolf K., Bridgewater J. A., Mihailov A. C. VELOUR trial biomarkers update: Impact of RAS, BRAF, and sidedness on aflibercept activity // *ANNALS OF ONCOLOGY.* – 2017. – T. 28.

130. Kopetz S., McDonough S. L., Morris V. K., Lenz H.-J., Magliocco A. M., Atreya C. E., Diaz L. A., Allegra C. J., Wang S. E., Lieu C. H. Randomized trial of irinotecan and cetuximab with or without vemurafenib in BRAF-mutant metastatic colorectal cancer (SWOG 1406) // *Book Randomized trial of irinotecan and cetuximab with or without vemurafenib in BRAF-mutant metastatic colorectal cancer (SWOG 1406) / Editor American Society of Clinical Oncology, 2017.*

131. Corcoran R. B., Andre T., Atreya C. E., Schellens J. H. M., Yoshino T., Bendell J. C., Hollebecque A., McRee A. J., Siena S., Middleton G., Muro K., Gordon M. S., Taberero J., Yaeger R., O'Dwyer P. J., Humblet Y., De Vos F., Jung A. S., Brase J. C., Jaeger S., Bettinger S., Mookerjee B., Rangwala F., Van Cutsem E. Combined BRAF, EGFR, and MEK Inhibition in Patients with BRAF(V600E)-Mutant Colorectal Cancer // *Cancer Discov.* – 2018. – T. 8, № 4. – C. 428-443.

132. Vieitez J. M., Carrasco J., Esteban E., Fra J., Alvarez E., Muniz I., Sala M., Buesa J. M., Jimenez Lacave A. Irinotecan in the treatment of advanced colorectal cancer in patients pretreated with Fluorouracil-based chemotherapy: a study to determine recommendable therapeutic dosage // *Am J Clin Oncol.* – 2003. – T. 26, № 2. – C. 107-11.

133. Bayraktar B., Ozemir I. A., Kefeli U., Demiral G., Sagiroğlu J., Bayraktar O., Adali G., Ozcelik A., Tortum O. B. Colorectal stenting for palliation and as a bridge to surgery: A 5-year follow-up study // *World Journal of Gastroenterology: WJG.* – 2015. – T. 21, № 31. – C. 9373.

134. Cameron M. G., Kersten C., Vistad I., Fosså S., Guren M. G. Palliative pelvic radiotherapy of symptomatic incurable rectal cancer—a systematic review // *Acta Oncologica.* – 2014. – T. 53, № 2. – C. 164-173.

135. Costi R., Leonardi F., Zanoni D., Violi V., Roncoroni L. Palliative care and end-stage colorectal cancer management: the surgeon meets the oncologist // *World Journal of Gastroenterology: WJG.* – 2014. – T. 20, № 24. – C. 7602.

136. Silver J. K., Baima J. Cancer prehabilitation: an opportunity to decrease treatment-related morbidity, increase cancer treatment options, and improve physical and psychological health outcomes // *American journal of physical medicine & rehabilitation.* – 2013. – T. 92, № 8. – C. 715-727.

137. Greer N. L., Gunnar W. P., Dahm P., Lee A. E., MacDonald R., Shaikat A., Sultan S., Wilt T. J. Enhanced Recovery Protocols for Adults Undergoing Colorectal Surgery: A Systematic Review and

138. Hijazi Y., Gondal U., Aziz O. A systematic review of prehabilitation programs in abdominal cancer surgery // *Int J Surg.* – 2017. – T. 39. – C. 156-162.

139. Gillis C., Li C., Lee L., Awasthi R., Augustin B., Gamsa A., Liberman A. S., Stein B., Charlebois P., Feldman L. S., Carli F. Prehabilitation versus rehabilitation: a randomized control trial in patients undergoing colorectal resection for cancer // *Anesthesiology.* – 2014. – T. 121, № 5. – C. 937-47.

140. Tsimopoulou I., Pasquali S., Howard R., Desai A., Gourevitch D., Tolosa I., Vohra R. Psychological prehabilitation before cancer surgery: a systematic review // *Annals of surgical oncology.* – 2015. – T. 22, № 13. – C. 4117-4123.

141. Li P., Fang F., Cai J. X., Tang D., Li Q. G., Wang D. R. Fast-track rehabilitation vs conventional care in laparoscopic colorectal resection for colorectal malignancy: a meta-analysis // *World J Gastroenterol.* – 2013. – T. 19, № 47. – C. 9119-26.

142. Wren S. M., Martin M., Yoon J. K., Bech F. Postoperative pneumonia-prevention program for the inpatient surgical ward // *J Am Coll Surg.* – 2010. – T. 210, № 4. – C. 491-5.

143. de Almeida E. P. M., de Almeida J. P., Landoni G., Galas F., Fukushima J. T., Fominskiy E., de Brito C. M. M., Cavichio L. B. L., de Almeida L. A. A., Ribeiro U., Jr., Osawa E. A., Diz M. P., Cecatto R. B., Battistella L. R., Hajjar L. A. Early mobilization programme improves functional capacity after major abdominal cancer surgery: a randomized controlled trial // *Br J Anaesth.* – 2017. – T. 119, № 5. – C. 900-907.

144. Visser W. S., Te Riele W. W., Boerma D., van Ramshorst B., van Westreenen H. L. Pelvic floor rehabilitation to improve functional outcome after a low anterior resection: a systematic review // *Ann Coloproctol.* – 2014. – T. 30, № 3. – C. 109-14.

145. Efthimiadis C., Basdanis G., Zatagias A., Tzeveleki I., Kosmidis C., Karamanlis E., Harlaftis N. Manometric and clinical evaluation of patients after low anterior resection for rectal cancer // *Techniques in coloproctology.* – 2004. – T. 8, № 1. – C. s205-s207.

146. Finnane A., Janda M., Hayes S. C. Review of the evidence of lymphedema treatment effect // *Am J Phys Med Rehabil.* – 2015. – T. 94, № 6. – C. 483-98.

147. Cheville A. L., Kollasch J., Vandenberg J., Shen T., Grothey A., Gamble G., Basford J. R. A home-based exercise program to improve function, fatigue, and sleep quality in patients with Stage IV lung and colorectal cancer: a randomized controlled trial // *J Pain Symptom Manage.* – 2013. – T. 45, № 5. – C. 811-21.

148. Jeon J., Sato K., Niedzwiecki D., Ye X., Saltz L. B., Mayer R. J., Mowat R. B., Whittom R., Hantel A., Benson A., Wigler D. S., Atienza D., Messino M., Kindler H., Venook A., Fuchs C. S., Meyerhardt J. A. Impact of physical activity after cancer diagnosis on survival in patients with recurrent colon cancer: Findings from CALGB 89803/Alliance // *Clin Colorectal Cancer.* – 2013. – T. 12, № 4. – C. 233-8.

149. Mosher C. E., Winger J. G., Given B. A., Helft P. R., O'Neil B. H. Mental health outcomes during colorectal cancer survivorship: a review of the literature // *Psychooncology.* – 2016. – T. 25, № 11. – C. 1261-1270.

150. Mustian K. M., Alfano C. M., Heckler C., Kleckner A. S., Kleckner I. R., Leach C. R., Mohr D., Palesh O. G., Peppone L. J., Piper B. F., Scarpato J., Smith T., Sprod L. K., Miller S. M. Comparison of Pharmaceutical, Psychological, and Exercise Treatments for Cancer-Related Fatigue: A Meta-analysis // *JAMA Oncol.* – 2017. – T. 3, № 7. – C. 961-968.

151. Kinkead B., Schettler P. J., Larson E. R., Carroll D., Sharenko M., Nettles J., Edwards S. A., Miller A. H., Torres M. A., Dunlop B. W., Rakofsky J. J., Rapaport M. H. Massage therapy decreases cancer-related fatigue: Results from a randomized early phase trial // *Cancer.* – 2018. – T. 124, № 3. – C. 546-554.

152. Bensadoun R. J., Nair R. G. Low-Level Laser Therapy in the Management of Mucositis and Dermatitis Induced by Cancer Therapy // *Photomed Laser Surg.* – 2015. – T. 33, № 10. – C. 487-91.

153. Pita-Fernandez S., Alhayek-Ai M., Gonzalez-Martin C., Lopez-Calvino B., Seoane-Pillado T., Pertega-Diaz S. Intensive follow-up strategies improve outcomes in nonmetastatic colorectal

cancer patients after curative surgery: a systematic review and meta-analysis // Ann Oncol. – 2015.
– T. 26, N° 4. – C. 644-56.

154. Jeffery M., Hickey B. E., Hider P. N. Follow-up strategies for patients treated for non-metastatic colorectal cancer // Cochrane Database Syst Rev. – 2007.10.1002/14651858.CD002200.pub2 N° 1. – C. CD002200.

Приложение А1. Состав рабочей группы

1. **Мамедли З.З.**, к.м.н., заведующий отделением хирургического № 3 проктологического ФГБУ «НМИЦ Онкологии им. Н.Н. Блохина» Минздрава России.
2. **Гордеев С.С.**, к.м.н., врач-онколог отделения хирургического № 3 проктологического ФГБУ «НМИЦ Онкологии им. Н.Н. Блохина Минздрава России».
3. **Федянин М.Ю.**, д.м.н., старший научный сотрудник отделения клинической фармакологии и химиотерапии ФГБУ «НМИЦ Онкологии им. Н.Н. Блохина» Минздрава России.
4. **Артамонова Е.В.**, д.м.н., заведующая отделением химиотерапии ФГБУ «НМИЦ онкологии им. Н.Н. Блохина Минздрава России».
5. **Барсуков Ю.А.**, профессор, д.м.н., главный научный сотрудник отделения хирургического № 3 проктологического ФГБУ «НМИЦ Онкологии им. Н.Н. Блохина Минздрава России».
6. **Болотина Л.В.**, д.м.н., заведующая отделением химиотерапии МНИОИ им. П.А. Герцена – филиал ФГБУ «НМИЦ радиологии» Минздрава России.
7. **Бутенко А.В.**, д.м.н., проф., главный врач НИИ «КО им. Н.Н. Трапезникова» ФГБУ «НМИЦ онкологии им. Н.Н. Блохина» Минздрава России.
8. **Глебовская В.В.**, д.м.н., старший научный сотрудник отдела лучевой терапии ФГБУ «НМИЦ Онкологии им. Н.Н. Блохина Минздрава России».
9. **Карачун А.М.**, профессор, д.м.н. заведующий [хирургическим отделением абдоминальной онкологии ФГБУ «НМИЦ онкологии им. Н.Н. Петрова» Минздрава России](#), [сотрудник кафедры онкологии Северо-Западного государственного медицинского университета им. И.И. Мечникова](#).
10. **Козлов Н.А.**, к.м.н., [врач-патологоанатом патологоанатомического отделения отдела морфологической и молекулярно-генетической диагностики опухоли ФГБУ «НМИЦ Онкологии им. Н.Н. Блохина» Минздрава России](#).
11. **Любченко Л.Н.**, д.м.н., заведующая отделением генетики ФГБУ «НМИЦ Онкологии им. Н.Н. Блохина» Минздрава России.
12. **Малихова О.А.**, д.м.н., проф., заведующая отделением эндоскопии, ФГБУ «НМИЦ Онкологии им. Н.Н. Блохина» Минздрава России.
13. **Невольских А.А.**, д.м.н., заместитель директора по лечебной работе МРНЦ им. А.Ф. Цыба – филиала ФГБУ «НМИЦ радиологии» Минздрава России.
14. **Обухова О.А.**, к.м.н., врач-физиотерапевт, заведующий отделением реабилитации ФГБУ «НМИЦ онкологии им. Н.Н. Блохина» МЗ РФ, [член европейской ассоциации парентерального и энтерального питания \(ESPEN\)](#), [член Российской ассоциации парентерального и энтерального питания \(RESPEN\)](#).
15. **Петров К.С.**, к.м.н., [главный рентгенолог клиники Медскан.рф](#).
16. **Петров Л.О.**, к.м.н., [руководитель отделения лучевого и хирургического лечения заболеваний абдоминальной области Медицинского радиологического научного центра им. А.Ф. Цыба – филиала ФГБУ «НМИЦ Радиологии» Минздрава России](#).
17. **Подлужный Д.В.**, к.м.н., заведующий отделением опухолей печени и поджелудочной железы ФГБУ «НМИЦ Онкологии им. Н.Н.Блохина» Минздрава России.
18. **Проценко С.А.**, проф., д.м.н., заведующий отделением химиотерапии и инновационных технологий ФГБУ «НМИЦ онкологии им. Н.Н. Петрова» Минздрава России.
19. **Рыбаков Е.Г.**, д.м.н., проф. РАН, руководитель отдела онкопроктологии, ФГБУ «ГНЦК им. А.Н. Рыжих» Минздрава России.
20. **Самсонов Д.В.**, к.м.н., врач-онколог отделения абдоминальной хирургии хирургическим отделением абдоминальной онкологии ФГБУ «НИИ онкологии им. Н.Н. Петрова» Минздрава России.
21. **Сидоров Д.В.**, д.м.н., руководитель абдоминального отделения Московского научно-исследовательского онкологического института имени П.А. Герцена – филиал ФГБУ «НМИЦ» Минздрава России.
22. **Снеговой А.В.**, д.м.н., заведующий отделением амбулаторной химиотерапии ФГБУ НМИЦ Онкологии им. Н.Н. Блохина Минздрава России.
23. **Ткачёв С.И.**, д.м.н., проф., главный научный сотрудник отдела лучевой терапии ФГБУ «НМИЦ Онкологии им. Н.Н. Блохина» Минздрава России.
24. **Трякин А.А.**, д.м.н., главный научный сотрудник отделения клинической фармакологии и химиотерапии ФГБУ «НМИЦ Онкологии им. Н.Н. Блохина» Минздрава России.
25. **Цуканов А.С.**, д.м.н., руководитель отдела лабораторной генетики, ФГБУ «ГНЦК им. А.Н. Рыжих» Минздрава России.
26. **Черных М.В.**, к.м.н., главный врач центра «ПЭТ-Технолджи Подольск».

27. **Шельгин Ю.А.**, д.м.н., член-корреспондент РАН, профессор, президент Общероссийской общественной некоммерческой организации «Ассоциация колопроктологов России», директор ФГБУ «ГНЦК им. А.Н. Рыжих» Минздрава России, главный внештатный специалист колопроктолог Министерства здравоохранения РФ.
28. **Дрошнева И. В.**, к.м.н, доцент, заведующая отделением лучевой терапии отдела лучевой терапии МНИОИ им.П.А.Герцена-филиал ФГБУ «НМИЦ радиологии» Минздрава России.
29. **Болотина Л.В.**, д.м.н., Заведующая отделением химиотерапии МНИОИ им.П.А.Герцена-филиал ФГБУ «НМИЦ радиологии» Минздрава России.
30. **Феденко А. А.** д.м.н., Руководитель отдела лекарственной терапии ФГБУ «НМИЦ радиологии» Минздрава России.
31. **Фалалева Н.А.**, заведующий отделом лекарственного лечения злокачественных новообразований МРНЦ им. А.Ф. Цыба- филиал ФГБУ «НМИЦ радиологии» Минздрава России
32. **Филоненко Е.В.** заведующий Центра лазерной и фотодинамической диагностики и терапии опухолей МНИОИ им. П.А. Герцена-филиал ФГБУ «НМИЦ радиологии» Минздрава России
33. **Бойко А. В.**, д.н.м., Заведующая отделением лучевой терапии с модификацией, врач-радиотерапевт, профессор МНИОИ им. П.А. Герцена-филиал ФГБУ «НМИЦ радиологии» Минздрава России

Блок по организации медицинской помощи:

34. **1. Невольских А.А.** - доктор медицинских наук, заместитель директора по лечебной МРНЦ им. А.Ф. Цыба - филиал ФГБУ "НМИЦ радиологии" Минздрава России.
35. **2. Иванов С.А.** - профессор РАН, доктор медицинских наук, директор МРНЦ им. А.Ф. Цыба - филиал ФГБУ "НМИЦ радиологии" Минздрава России.
36. **3. Хайлова Ж.В.** - кандидат медицинских наук, заместитель директора по организационно-методической работе МРНЦ им. А.Ф. Цыба - филиал ФГБУ "НМИЦ радиологии" Минздрава России.
37. **4. Геворкян Т.Г.** - Заместитель директора НИИ КЭР ФГБУ НМИЦ Онколгии им.Н.Н. Блохина

конфликта интересов нет.

Приложение А2. Методология разработки клинических рекомендаций

Целевая аудитория данных клинических рекомендаций:

1. Врачи-онкологи.
2. Врачи-хирурги.
3. Врачи-радиологи.
4. Врачи-генетики.
5. Врачи-радиотерапевты.
6. Врачи-колопроктологи.
7. Врачи-эндоскописты.
8. Клинические фармакологи.
9. Специалисты по медицинской реабилитации.

Методы, использованные для сбора/селекции доказательств: поиск в электронных базах данных; анализ современных научных разработок по проблеме рака прямой кишки в РФ и за рубежом; обобщение практического опыта российских и зарубежных специалистов.

Таблица П1. Шкала оценки уровней достоверности доказательств (УДД) для методов диагностики (диагностических вмешательств)

УДД	Расшифровка
1	Систематические обзоры исследований с контролем референсным методом или систематический обзор рандомизированных клинических исследований с применением мета-анализа
2	Отдельные исследования с контролем референсным методом или отдельные рандомизированные клинические исследования и систематические обзоры исследований любого дизайна, за исключением рандомизированных клинических исследований, с применением мета-анализа
3	Исследования без последовательного контроля референсным методом или исследования с референсным методом, не являющимся независимым от исследуемого метода или нерандомизированные сравнительные исследования, в том числе когортные исследования
4	Несравнительные исследования, описание клинического случая
5	Имеется лишь обоснование механизма действия или мнение экспертов

Таблица П2. Шкала оценки уровней достоверности доказательств (УДД) для методов профилактики, лечения и реабилитации (профилактических, лечебных, реабилитационных вмешательств)

УДД	Расшифровка
1	Систематический обзор РКИ с применением мета-анализа
2	Отдельные РКИ и систематические обзоры исследований любого дизайна, за исключением РКИ, с применением мета-анализа
3	Нерандомизированные сравнительные исследования, в т.ч. когортные исследования
4	Несравнительные исследования, описание клинического случая или серии случаев, исследования «случай-контроль»
5	Имеется лишь обоснование механизма действия вмешательства (доклинические исследования) или мнение экспертов

Таблица П3. Шкала оценки уровней убедительности рекомендаций (УУР) для методов профилактики, диагностики, лечения и реабилитации (профилактических, диагностических, лечебных, реабилитационных вмешательств)

УУР	Расшифровка
A	Сильная рекомендация (все рассматриваемые критерии эффективности (исходы) являются важными, все исследования имеют высокое или удовлетворительное методологическое качество, их выводы по интересующим исходам являются согласованными)
B	Условная рекомендация (не все рассматриваемые критерии эффективности (исходы) являются важными, не все исследования имеют высокое или удовлетворительное методологическое качество и/или их выводы по интересующим исходам не являются согласованными)
C	Слабая рекомендация (отсутствие доказательств надлежащего качества (все рассматриваемые критерии эффективности (исходы) являются неважными, все исследования имеют низкое методологическое качество и их выводы по интересующим исходам не являются согласованными)

Методы, использованные для формулирования рекомендаций – консенсус экспертов.

Экономический анализ

Анализ стоимости не проводился и публикации по фармакоэкономике не анализировались.

Метод валидации рекомендаций:

- Внешняя экспертная оценка.

- Внутренняя экспертная оценка.

Описание метода валидации рекомендаций:

Настоящие рекомендации в предварительной версии рецензированы независимыми экспертами, которые попросили прокомментировать, прежде всего, насколько интерпретация доказательств, лежащих в основе рекомендаций, доступна для понимания.

Получены комментарии со стороны врачей-детских онкологов первичного звена в отношении доходчивости изложения рекомендаций и их оценки важности рекомендаций как рабочего инструмента повседневной практики.

Комментарии, полученные от экспертов, тщательно систематизировались и обсуждались председателем и членами рабочей группы. Каждый пункт обсуждался и вносимые в результате этого изменения в рекомендации регистрировались. Если же изменения не вносились, то регистрировались причины отказа от внесения изменений.

Консультации и экспертная оценка: Проект рекомендаций рецензирован также независимыми экспертами, которых попросили прокомментировать, прежде всего, доходчивость и точность интерпретации доказательной базы, лежащей в основе рекомендаций.

Для окончательной редакции и контроля качества рекомендации повторно проанализированы членами рабочей группы, которые пришли к заключению, что все замечания и комментарии экспертов приняты во внимание, риск систематических ошибок при разработке рекомендаций сведен к минимуму.

Обновления клинических рекомендаций: актуализация проводится не реже чем один раз в три года с учетом появившейся новой информации о диагностике и тактике ведения пациентов раком прямой кишки.

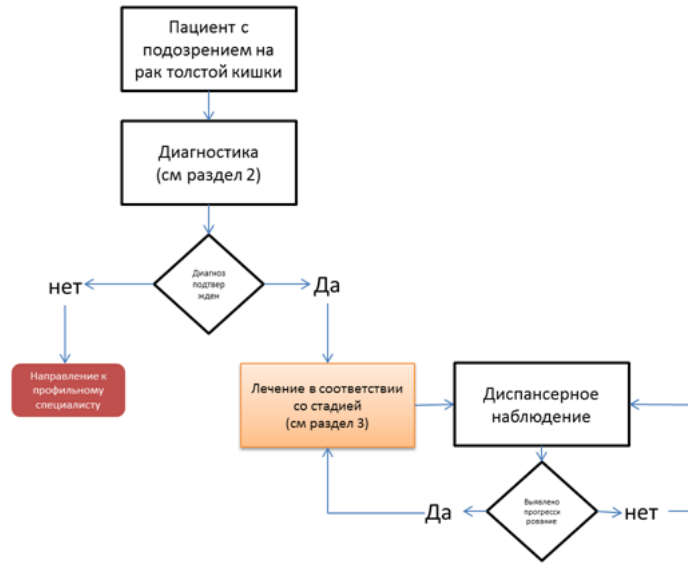
При отборе публикаций, как потенциальных источников доказательств, использованная в каждом исследовании методология изучается для того, чтобы убедиться в ее достоверности. Результат изучения влияет на уровень доказательств, присваиваемый публикации, что в свою очередь влияет на силу, вытекающих из нее рекомендаций.

Приложение А3. Связанные документы

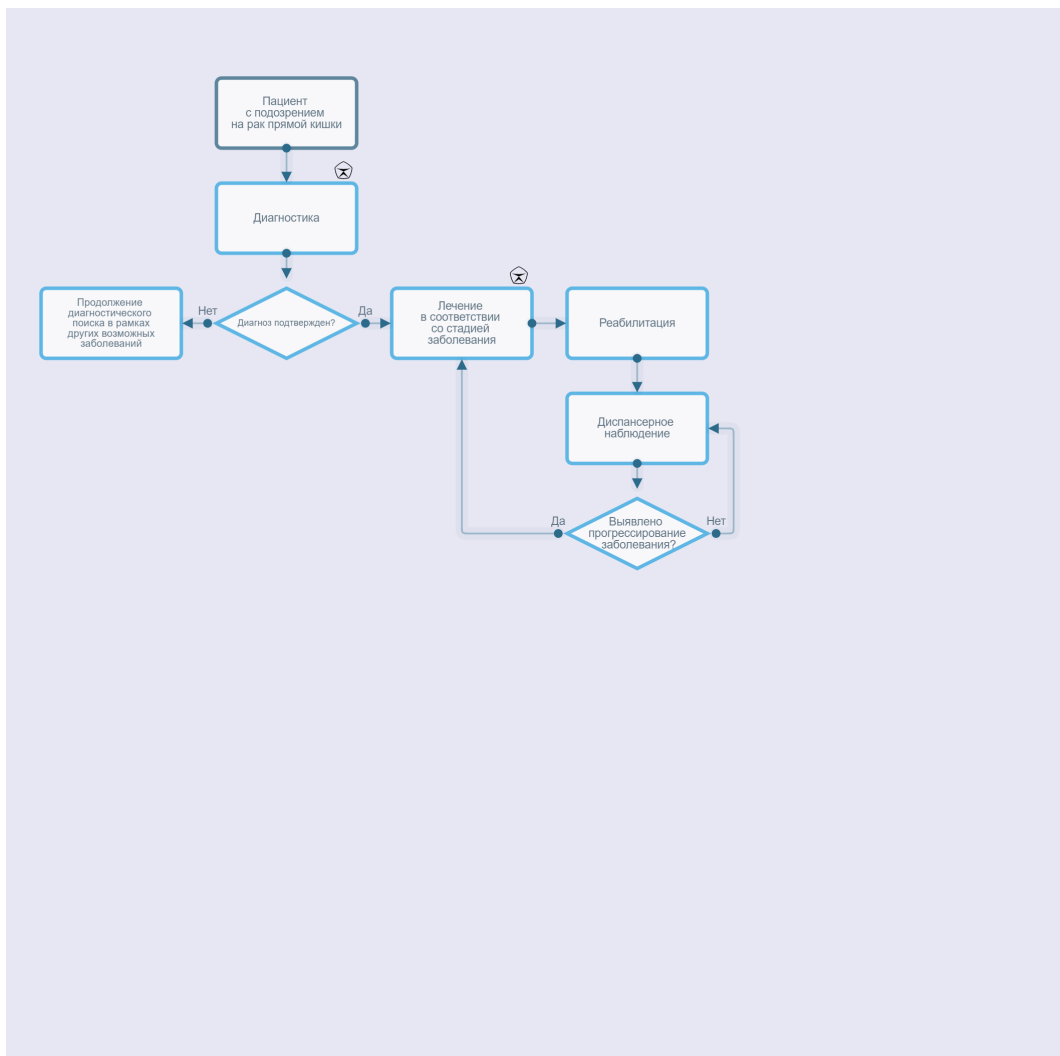
Актуальные инструкции к лекарственным препаратам, упоминаемым в данных клинических рекомендациях, можно найти на сайте <http://grls.rosminzdrav.ru>.

Приложение Б. Алгоритмы ведения пациента

Схема 1. Блок-схема диагностики и **лечения** больного раком прямой кишки



Рак прямой кишки



Приложение В. Информация для пациентов

Рекомендуется в качестве источника информации по диагностике, лечению и профилактике рака прямой кишки использовать одобренный профессиональными и пациентскими сообществами источник информации: <http://www.russcpa.ru/patsientam/>.

Рекомендации при осложнениях химиотерапии – связаться с врачом-онкологом.

1. При повышении температуры тела 38 °С и выше: начать прием антибиотиков: по назначению врача-онколога

2. При стоматите:

- диета – механическое, термическое щажение;
- частое полоскание рта (каждый час) – ромашка, кора дуба, шалфей, смазывать рот облепиховым (персиковым) маслом;
- обрабатывать полость рта по назначению врача-онколога.

3. При диарее:

- Диета – исключить жирное, острое, копченое, сладкое, молочное, клетчатку. Можно нежирное мясо, мучное, кисломолочное, рисовый отвар. Обильное питье.
- Принимать препараты по назначению врача-онколога.

4. При тошноте:

- Принимать препараты по назначению врача-онколога.

Приложение Г.

Критерии для генетического обследования пациентов с подозрением на синдром Линча.

Критерии Amsterdam I

1. По крайней мере у 3 родственников присутствует гистологически верифицированный колоректальный рак, один из них – родственник первой линии.
2. Заболевание прослеживается по крайней мере в двух поколениях.
3. По крайней мере у 1 из родственников колоректальный рак диагностирован в возрасте до 50 лет.
4. Семейный аденоматозный полипоз исключён.

Критерии Amsterdam II

1. По крайней мере у 3 родственников развился рак, связанный с синдромом Линча (КРР, рак эндометрия, рак желудка, яичников, мочеточника/почечной лоханки, головного мозга, тонкой кишки, гепатобилиарного тракта и кожи (сальных желез)), один из них – родственник первой линии.
2. Заболевание прослеживается по крайней мере в двух поколениях.
3. По крайней мере у 1 из родственников связанный с синдромом Линча рак диагностирован в возрасте до 50 лет.
4. Семейный аденоматозный полипоз исключён в случаях наличия КРР.
5. Опухоли по возможности должны быть верифицированы.

Критерии Bethesda для тестирования на MSI (микросателлитную нестабильность)

1. Колоректальный рак у пациента младше 50 лет.
2. Наличие синхронного, метахронного колоректального рака для другого рака, который может быть связан с синдромом Линча, вне зависимости от возраста.
3. Колоректальный рак с выявленным при гистологическом исследовании высоким уровне микросателлитной нестабильности (MSI-H) у пациента в возрасте до 60 лет.
4. Колоректальный рак у одного или более родственников первой линии с заболеванием, которое может быть связано с синдромом Линча, по крайней мере один из случаев заболевания выявлен в возрасте до 50 лет.
5. Колоректальный рак у 2 или более родственников первой или второй линии с заболеваниями, которые могут быть связаны с синдромом Линча, вне зависимости от возраста.

Критерии отбора ФГБУ «ГНЦК им. А.Н. Рыжих» для российских пациентов

1. Пациент с колоректальным раком в возрасте до 43 лет.
2. Наряду с колоректальным раком еще 2 случая и более злокачественных опухолей любой локализации у самого пациента или у кровных родственников независимо от возраста.

Приложение Д. План контрольных обследований пациента после завершения лечения

Методы исследования	Сроки контрольных обследований пациента после завершения лечения																	
	1 год				2 год				3 год				4–5 год				Далее	
	3 мес	6 мес	9 мес	12 мес	3 мес	6 мес	9 мес	12 мес	3 мес	6 мес	9 мес	12 мес	3 мес	6 мес	9 мес	12 мес	3 мес	6 мес
Консультация врача-онколога (сбор жалоб + физикальный осмотр)	x	x	x	x	x	x	x	x		x		x		x		x		
Онкомаркер РЭА	x	x	x	x	x	x	x	x		x		x		x		x		-
УЗИ органов брюшной полости и малого таза		x		x		x		x		x		x		x		x		x
Рентгенография органов грудной клетки				x				x				x				x		
КТ органов грудной и брюшной полости с в/в контрастированием				x				x								-		
Колоноскопия ^[1]				x									x	каждые 5 лет				

Примечание: у пациентов с высоким риском рецидива перерыв между обследованиями может быть сокращен.

[1] При выявлении полипов выполняется ежегодно, в случае, если до начала лечения колоноскопия не была выполнена по причине стенозирующей опухоли, ее производят в течение 3–6 мес после резекции.